

МІНІСТЕРСТВО ОХОРОНИ ЗДОРОВ'Я УКРАЇНИ  
ВІННИЦЬКИЙ НАЦІОНАЛЬНИЙ МЕДИЧНИЙ УНІВЕРСИТЕТ  
ім. М.І. ПИРОГОВА

---

**“ЗАТВЕРДЖУЮ”**

Проректор ЗВО з науково-педагогічної  
роботи і міжнародних зв'язків

\_\_\_\_\_ Інна АНДРУШКО

« 28 » серпня 2024 року

---

Клінічна морфологія ВК 5.4  
**(назва навчальної дисципліни)**

**МЕТОДИЧНІ ВКАЗІВКИ**  
**з самостійної роботи навчальної дисципліни**  
**з підготовки доктора філософії**  
**на третьому (освітньо-науковому) рівні вищої освіти**

галузі знань 22 Охорона здоров'я  
(шифр і назва галузі знань)

спеціальності 228 Педіатрія,  
(код і найменування спеціальності)

**2024 рік**  
**Вінниця**

РОЗРОБЛЕНО ТА ВНЕСЕНО: Вінницький національний медичний університет  
ім. М.І. Пирогова

РОЗРОБНИКИ:

к.мед.н., доц. А. М. Березовський

Обговорено на засіданні кафедри патологічної анатомії Вінницького національного медичного університету ім. М.І. Пирогова та рекомендовано до затвердження на центральній методичній раді / науковій комісії  
“ 05 ” березня 2024 року, протокол №10

Затверджено на центральній методичній раді / науковій комісії  
“ ” \_\_\_\_\_ 2024 року, протокол №\_

# Елементи ультраструктурної патології клітини. Клітинно-матриксні взаємодії. Клітинні та позаклітинні механізми регуляції трофіки.

## Основні питання теми:

- 1) Визначити характер та ступінь морфологічних відхилень органел, які вивчаються, від еталонів прийнятих в якості «нормальних» морфологічних констант.
- 2) Визначити оборотність та необоротність виявлених структурних змін органел;
- 3) Розпізнавати стереотипні і специфічні зміни ультраструктур клітини у відповідь на вплив хвороботворного чинника.
- 4) Інтерпретувати морфологічні зміни ультраструктур і визначити їх функціональне значення у розвитку загальних реакцій клітини при різних загально патологічних процесах, таких як порушення метаболізму клітини, смерть клітини (апоптоз і некроз), гіпертрофія і атрофія клітин, клітинна дисплазія і метаплазія.

Завдяки працям Рудольфа Вірхова, великого німецького вченого, одного з основоположників сучасної патологічної анатомії, сьогодні не залишилося хвороб, знання про які не базувалися б на морфологічному вивченні **клітин — структурних одиниць живих організмів**. Однак **побачити нормальну структуру клітини** у всіх її модифікаціях вдалося тільки в другій половині цього сторіччя **завдяки застосуванню ультраструктурного методу** вивчення клітин з використанням трансмісивної (що просвічує) і скануючої електронної мікроскопії, електронної гісто- та імуногістохімії, електронної авторадіографії. При вивченні курсу загальної гістології вами отримані необхідні відомості про нормальні ультраструктури і їхню функціональну роль в життєдіяльності клітини.

Нагадаю, що **клітина — це високоорганізована, саморегулююча структурно-функціональна одиниця живого організму, здатна до активного обміну з навколишнім середовищем**.

В клітині виділяють наступні ультраструктури:

**Ядро:** (оболонка з ядерними порами, каріоплазма, ядерця та перинуклеарний простір;

**Цитоплазма:** гіалоплазма з різними органелами і включеннями:

1) органели мембранного походження:

- цитоплазматична мембрана (включаючи десмосоми);
- мітохондрії: (зовнішня гладка мембрана, внутрішня складчаста мембрана, яка утворює вирости (кристи), матрикс);
- апарат Гольджі або комплекс Гольджі;
- ендоплазматична сітка або ендоплазматичний ретикулум:
  - гладкий;
  - гранулярний (шорсткий);

—лізосоми: первинні, вторинні: цитолізосоми та фаголізосоми; залишкові тільця або телолізосоми;

2) органели не мембранного походження:

— вільні рибосоми і полісоми;

—центросома (центріоль);

—мікротрубочки і мікрофіламенти;

—спеціалізовані структури або мікрофіламенти (нейрофібрили, міофібрили — гладкі і смугасті, тонофібрили, мікроворсинки, війки і джгутики);

**3) включення:** трофічні, екскреторні, пігментні.

Внутрішньоклітинні структури, які здаються у світловому та електронному мікроскопі незмінними, за життя не є статичними. В процесі життєдіяльності клітини відбувається постійне їхнє поновлення. Однак ці зміни не завжди доступні для розпізнання в електронному мікроскопі і визначити їх можна лише на молекулярному рівні за допомогою спеціальних методик молекулярної морфології.

Пошкодження окремих ультраструктур і навіть смерть окремих клітин, з яких побудовані різні тканини та органи людини, може бути проявом «фізіологічної норми». Це постійний, «запрограмований» процес смерті клітин в організмі, визначений апоптозом, має дуже важливе значення не тільки для нормального існування організму, але й відіграє одну з ключових ролей при багатьох загально патологічних процесах.

Дія тих або інших внутрішніх і/або зовнішніх чинників призводить на початковому етапі до пошкодження елементарних структур клітини і порушення їх функцій, в подальшому можливий розвиток як патології окремої клітини, так і клітинних кооперацій. **Патологія клітини, або «целюлярна патологія» – це структурна основа всієї патології людини.**

Чисельні дослідження показали, що будь-який патологічний процес, яким би ступенем функціональних зрушень він не проявлявся, починається на рівні ультраструктур, тобто на субклітинному рівні. Не існує жодного уражуючого чинника, який би не призводив до структурних змін. Ряд захворювань напевно і був вперше діагностований тільки на ультраструктурному рівні. Важливо відзначити, що початкові стадії патологічного процесу, які виявляються тільки на рівні ультраструктур клітин, як правило, оборотні або можуть бути компенсовані.

**Знання клітинної патології допомагає фахівцю будь-якого медичного профілю розуміти морфологічну сутність того чи іншого патологічного процесу, який відбувається в тканинах і органах, поширюючи відомості про причини і механізми виникнення хвороби, особливості її перебігу, дозволяє визначити і намітити раціональні та ефективні шляхи їх лікування і профілактики.**

**Головна мета навчання – вміти розпізнавати** кількісні та якісні морфологічні зміни ультраструктур клітини, зумовлені впливом різних патогенних чинників та **інтерпретувати** функціональне значення цих змін.

Для цього необхідно вміти:

- **ідентифікувати** на електронних мікрофотографіях характерні морфологічні ознаки органел клітини в умовах патології;

- **визначати** характер і ступінь морфологічних відхилень органел, які вивчаються, від еталонів, прийнятих в якості “нормальних” морфологічних констант;
- **визначати** оборотність та необоротність виявлених структурних змін органел;
- **розпізнавати** стереотипні і специфічні зміни ультраструктур клітини у відповідь на вплив хвороботворного чинника;
- **інтерпретувати** морфологічні зміни ультраструктур і визначити їх функціональне значення у розвитку загальних реакцій клітини при різних загально патологічних процесах, таких як, наприклад, порушення метаболізму клітини, смерть клітини (апоптоз і некроз), гіпертрофія і атрофія клітини, клітинна дисплазія і метаплазія, пухлинна трансформація, тощо.

Нагадаю Вам, що **нормальне існування і функціонування клітини залежить від:**

1. Стану навколишнього середовища клітини (гомеостазу).
2. Своєчасності і достатності надходження в клітину поживних речовин (кисню, глюкози, амінокислот).
3. Рівня вмісту продуктів метаболізму, особливо,  $\text{CO}_2$ .

І, оскільки в більшості випадків вплив будь-якого патогенного (хвороботворного) чинника супроводжується зміною гомеостазу, то **перша рецепція патогенної інформації буде здійснена клітиною через її клітинну мембрану.**

**Нормальна проникність цитомембрани — головна умова в гомеостазі клітини.** Цитомембрана побудована водночас і як бар'єр, і як прохід для всіх субстанцій, які проникають в клітину або її покидають. Вона підтримує внутрішній хімічний склад клітини за допомогою вибіркової проникності і транспортування. Процес мембранного транспорту припускає перенесення іонів та інших субстратів проти градієнта концентрації. Транспорт може бути активний, тоді він вимагає АТФ і «рухливості» транспортних білків в мембрані, або пасивний за допомогою різних дифузних і обмінних процесів. Вода та іони перетинають її шляхом простої дифузії. Такі молекули, як глюкоза, потребують засобів транспортування.

Тому вивчення ультраструктурної патології клітини ми почнемо з вивчення структурних змін, які спостерігаються в клітинній мембрані.

## ЦИТОПЛАЗМАТИЧНА МЕМБРАНА

Клітинну мембрану схематично зображують у вигляді тонкої лінії. У трансмісивному електронному мікроскопі вона представлена трьохшаровою структурою, яка складається з двох щільних листків, кожен завтовшки від 2 до 3 нм, які розділені менш щільним інтермедіарним шаром завтовшки від 4 до 5 нм. Загальна товщина мембрани складає від 7,5 до 10 нм. Зовнішня поверхня її представлена товстим шаром мукополісахаридів (глікокалікс). Внутрішня поверхня контактує з елементами цитоскелету клітини і сформована лабільними білками, які забезпечують цілісність мікрофіламентів і мікротрубочок. На поверхні мембрани деяких клітин є мікроворсинки, які заповнені молекулами актину, а також десмосоми (клітинні сполучення), до складу яких входять мікрофіламенти, утворені білком кератином, який є гістохімічним маркером клітин епітелію.

Давсон і Даніеллі в 1935 році запропонували модель клітинної мембрани.

Основною «ізіюминкою» моделі є характер розташування молекул ліпідів.

Мембрана складається з двох рядів молекул фосфоліпідів, розташованих більш чи менш перпендикулярно до поверхні мембрани так, що їх неполярні (гідрофобні) кінці контактують між собою, а полярні (гідрофільні) повернені до водних розчинів по ту чи іншу сторону мембрани.

У цитомембрані розташовані рецептори гормонів, таких як інсулін чи адреналін, та інших біологічно активних речовин, котрі впливають на функцію і реактивність клітин; локалізуються різні протеїни, молекули мукополісахаридів і специфічні білки (наприклад, антигенні детермінанти гістосумісності), які визначають її спроможність до проникності та антигенні властивості.

Цитомембрана відіграє основну роль в міжклітинних комунікаціях як шляхом утворення спеціалізованих міжклітинних контактів, так і шляхом передавання сигналів.

Таким чином, цитомембрана відіграє критичну роль в рості і проліферації клітин. Припускають, що патологічні модифікації в цитомембрані відповідають за пухлинну трансформацію клітин.

## ПОРУШЕННЯ СТРУКТУРИ ТА ФУНКЦІЇ МЕМБРАНИ КЛІТИНИ

Причини пошкодження цитоплазматичної мембрани:

**А. Дія фізичних та хімічних факторів** (висока і низька температура, хімічні речовини, тощо).

**Б. Утворення вільних радикалів** (дуже нестабільних частинок з непарним числом електронів на зовнішній орбіті), які містять активований кисень, з наступною реакцією між ними і ліпідами мембрани клітини (перекисне окислення ліпідів), в результаті чого звільняється надмірна енергія.

**В. Активація системи комплементу.** Комплемент – це система плазматичних білків (C1–C9), які існують в неактивній формі і складають приблизно 10% глобулінів крові. При активації його кінцеві продукти, ймовірно комплекси C5b, C6, C7, C8 і C9 проявляють фосфоліпазну активність, тобто можуть ферментативно пошкоджувати цитомембрану. Це явище (фіксація компліменту та його активація) – важливий компонент імунної відповіді, при якій знищуються клітини, які розпізнані як «чужі».

**Г. Лізис ферментами.** Наприклад, панкреатичні ліпази (з надлишком виділяються при гострому панкреатиті) та ферменти, які синтезуються *Clostridium perfringens* (один із збудників газової гангрені), викликають широкий некроз цитомембран.

**Д. Лізис вірусами** здійснюється як шляхом прямого вставлення цитопатичних вірусів у мембрану клітини, так і посередньо - через імунну відповідь на вірусні антигени, які розташовані на поверхні інфікованих клітин.

### Види пошкодження цитоплазматичної мембрани

Ультраструктурна патологія мембран клітини може проявлятися у вигляді пошкодження їх форми і величини та супроводжуватися порушеннями синтезу і обміну мембран, змінами її проникності, порушеннями мембранного транспорту, альтерації клітинних сполучень, комунікації клітин та їх «розпізнавання».

**Пошкодження форми і величини цитоплазматичної мембрани** морфологічно виявляється у вигляді:

—деформації чи атрофії спеціалізованих структур;

- збільшення кількості (потовщення клітинної мембрани), довжини і площі мембранних структур (піноцитозні та фагоцитозні пухирці);
- атрофії клітинної мембрани з появою щілин або розривів;
- формування спеціальних патологічних структур (формування мієліноподібних або псевдомієлінових структур).

Прикладами деформації або атрофії спеціалізованих структур можуть служити:

атрофія мікрроворсинок ентероцитів при хворобах тонкої кишки з розвитком синдрому мальабсорбції чи деформації ніжок подоцитів епітелію внутрішнього листка капсули Боумена ниркового клубочка при деяких нефропатіях.

Більшість з перерахованих структурних змін клітинної мембрани супроводжується порушенням її проникності. Важлива роль у здійсненні проникності мембран належить глікокаліксу і взаємодії мембранних білків з цитоскелетом, а також гормонам, які взаємодіють з мембранними рецепторами. Зміни проникності можуть бути важкими (необоротними) або поверхневими. Найбільш вивченою моделлю зміни мембранної проникності є пошкодження важкими металами (ртуть, уран). Важкі метали різко збільшують проникність мембрани для натрію, калію, хлору, кальцію і магнію, що призводить до швидкого набухання клітин, розпаду їхнього цитоскелета. Збільшення поверхні клітинної мембрани за рахунок мембран мікропіноцитозних пухирців є ознакою різкого набухання клітини та її загибелі.

Збільшення об'єму клітини за рахунок надходження великої кількості води у зв'язку з аномалією осмотичного тиску супроводжується появою щілин і навіть розривів у мембрані. Якщо розриви не збільшуються, то щілини закриваються і зникають. Потовщення клітинної мембрани може бути пов'язане із зменшенням кількості іонів кальцію в позаклітинній рідині. При цьому змінюється проникність мембрани для іонів натрію та калію і в клітині накопичується рідина.

Дія на мембрану клітини агресивного чинника викликає відповідні (реактивні) морфологічні зміни у вигляді збільшення кількості, протяжності та площі мембранних структур. Захоплення клітиною різних чужорідних субстанцій (рідких та густих) може здійснюватися за допомогою двох механізмів: піноцитозу і фагоцитозу.

**Піноцитоз** (*pinocytosis* – пити) – інвагінація (вгинання) зовнішньої клітинної мембрани із захопленням чужорідної рідкої субстанції, послідовним змиканням мембрани, відшнуруванням її і утворенням піноцитозного пухирця. Цей процес спостерігається в більшості клітин. Нерідко піноцитозні пухирці відіграють роль транспортного засобу для рідин, що пересікають таким чином деколи всю клітину (наприклад, в ендотелії).

**Фагоцитоз** (*phagocytosis* – їсти) являє собою процес захоплення клітиною зовні і втягування в себе якої-небудь щільної частинки шляхом евагінації (випинання) клітинної мембрани і формування фагоцитозного пухирця.

Доля фаго- та піноцитозних пухирців у більшості випадків однакова: зливаючись в цитоплазмі клітини з первинними лізосомами, вони формують мультивезикулярні тілця (при піноцитозі) або фагосоми (при фагоцитозі). Ті та інші називаються вторинними лізосомами. У вторинних лізосомах здійснюється процес перетравлювання захоплених частинок з утворенням залишкових тілець,

які пізніше виштовхуються з клітини назовні шляхом екзоцитозу (*exo* – зовні). Ампутація відростків цитоплазми і звільнення пошкоджених фрагментів внутрішньоклітинних структур носить назву клазматозу (*clastein* – пошкоджувати).

Клітинна відповідь на аноксію, антиген-антитільний конфлікт чи на інгібітори метаболізму проявляється своєрідною зміною клітинної мембрани у вигляді формування мієліноподібних, чи псевдомієлінових структур. Вони появляються у результаті перекісного окислення ліпідів мембран і формуються із звільнених фосфоліпідів шляхом скручування подовжених цитоплазматичних відростків або мікротрубочок. Не слід плутати псевдомієлінові фігури зі специфічними мієліновими фігурами, які пов'язані з мієліном. Останні вакуолізуються і фрагментуються у випадках демієлінізації або пошкодження нейронів.

### **Результати пошкодження цитоплазматичної мембрани**

Пошкодження структурної цілісності цитоплазматичної мембрани призводить до некрозу клітини. Обмежене (локальне) пошкодження може бути відновлене, однак з деякою втратою мембрани (наприклад, в еритроцитах цей процес призводить до формування мікросфероцитів).

Порушення «бар'єрної» функції супроводжується зайвим надходження води до клітини і розвитком вакуольної або гідропічної дистрофії.

**Альтерація міжклітинних контактів.** У мембрані клітини є різні типи контактів, які порівнюються з електричними сполученнями. Вони можуть бути представлені комплексами сильних (інтермедіарних) чи слабих (десмосоми, пальцевидні контакти) міжклітинних контактів.

Патологія міжклітинних контактів може проявлятися в їх збереженні в тих випадках, коли вони зобов'язані були зникнути у процесі дозрівання клітини: наприклад, в епідермісі при паракератозі (затримці дозрівання і злущування клітин). В інших випадках спостерігається розпад тих клітинних сполучень, які повинні існувати в нормі. При цьому клітини втрачають зв'язок між собою. Цей стан може бути викликаний зменшенням кількості іонів кальцію в позаклітинній рідині або впливом на клітинну мембрану фосфоліпаз. Розділені клітини мають потовщену плазматичну мембрану. Альтерація клітинних контактів закономірно спостерігається у процесі канцерогенезу, лежить в основі порушення контактного гальмування проліферації пухлинних клітин, сприяє пухлинній інфільтрації та метастазуванню.

**Зміни комунікації клітин та їх «розпізнавання».** Комунікбельність клітин і розпізнавання «своїх» та «чужих» – необхідна властивість клітинного кооперування. Клітинні «спілкування» та «розпізнавання» насамперед базуються на відмінностях у структурі зовнішніх поверхонь плазматичних мембран. Особливу роль в цих процесах відіграє глікокалікс мембрани з поверхневими антигенами – маркерами визначеного типу клітин. Поверхневі антигени можуть змінюватися. Зміни «клітинного спілкування» та «розпізнавання» зустрічаються при різних патологічних процесах (запалення, регенерація, пухлинний ріст). Вказується, що при зникненні характерних для даного типу клітин антигенів можуть з'являтися «ембріональні» чи аномальні (наприклад, ембріональний) антигени. Зміни глікопротеїдів (глікокаліксу) мембрани роблять її більш доступною до дії антитіл. Цитоплазматична



мембрана приймає участь в імунних процесах. На її поверхні можуть фіксуватися антитіла, і тоді буде проявлятися антиген-антитільний конфлікт. Наявність комплексів антиген-антитіло може бути виявлена за допомогою люмінесцентної мікроскопії чи в скануючому електронному мікроскопі.

## ЦИТОПЛАЗМА

Цитоплазма в світловому мікроскопі після фарбування гематоксиліном і еозином ацидофільна, виглядає оптично однорідною або дрібногранульованою. В електронному мікроскопі визначаються численні структури (органели), які необхідні для метаболізму клітини. Частини клітин при умовах патології містять утвори, які не приймають участі в метаболічних процесах, не мають строго визначеної будови і не є структурно однорідними з цитоплазмою — це включення (жир, глікоген, пігменти, тощо).

## МИТОХОНДРІЇ

Мітохондрії — це структури, які обмежені двома мембранами — зовнішньою і внутрішньою, мають форму циліндра діаметром 0.5-1 нм і довжиною 2-5 нм. Число, форма та величина мітохондрій широко варіюють у різноманітних клітинах.

Мітохондрії — це індикатори функціонального стану клітин, найбільш чутливі до агресії. Відомо, що однією з перших ознак автолізу (смерті) клітини є вакуолізація мітохондрій. Хоча мітохондрії і відносяться до стабільних структур, в клітинах відбувається їхнє постійне поновлення. Деструкція (руйнування) надлишкової (зайвої) кількості мітохондрій здійснюється за допомогою процесів аутофагії вакуолями, які відіграють роль вторинних лізосом.

Мітохондрії — це «енергетичні станції», які безпосередньо приймають участь в обміні через цикл Кребса і системи транспорту електронів дихального ланцюга. Створювана ними енергія конвертована та накопичується всередині молекул АТФ у вигляді багатих енергією фосфатних сполучень (макроергічних зв'язків). АТФ виробляється фосфорилуванням АДФ; ця реакція зв'язана з окисненням відновлених речовин у дихальному ланцюзі ферментів. Для цього потрібний кисень.

## ПОШКОДЖЕННЯ МИТОХОНДРІЙ

**Причини пошкодження (альтерації) мітохондрій**, пов'язані з порушенням виробництва АТФ.

**А. Гіпоглікемія:** Глюкоза — головний субстрат для виробництва енергії в більшості тканин і єдине джерело енергії в клітинах головного мозку — нейронах. Тому низький рівень глюкози в крові (гіпоглікемія) призводить до недостатнього виробництва АТФ, що є найбільш відчутним у мозку.

**Б. Гіпоксія:** Нестача кисню в клітинах (гіпоксія) може виникати при:

- 1) наявності механічної перепони для дихання або хвороб легень, що супроводжується порушенням оксигенації крові;
- 2) ішемії, або порушенні припливу артеріальної крові до тканин в результаті загальних порушень циркуляції або виникнення місцевої перепони для течії крові;
- 3) анемії (тобто, при зниженні кількості еритроцитів і/або рівня гемоглобіну в крові), що призводить до зниження транспорту кисню кров'ю;

4) порушенні структури гемоглобіну (наприклад, отруєння чадним газом (CO), при якому утворюється карбоксигемоглобін, не здатний до перенесення кисню).

**В. Інгібітори ферментів:** наприклад, отруєння ціаністим калієм. Ціаністий калій інгібує цитохромоксидазу — кінцевий фермент в дихальному ланцюзі, що призводить до гострого дефіциту АТФ в усіх клітинах органів і швидкої смерті.

**Д. Роз'єднання окисного фосфорилювання:** роз'єднання окислення і фосфорилювання відбувається або шляхом хімічних реакцій, або шляхом фізичного відокремлення ферментів від мітохондріальної мембрани. Мітохондріальне набухання, яке є загальною ознакою для більшості типів пошкоджень, є причиною роз'єднання окисного фосфорилювання.

### **Види пошкоджень мітохондрій.**

Розрізняють наступні структурні зміни мітохондрій:

- збільшення числа і розмірів;
- утворення мегамітохондрій;
- зміна форми;
- зміни структури крист мітохондрій.

**Збільшення числа і розмірів мітохондрій.** Збільшення числа мітохондрій можна спостерігати в оптичному мікроскопі. Це виявляється появою в цитоплазмі клітин оксифільних гранул. Такі клітини відомі як онкоцити або, наприклад, в щитовидній залозі, як клітини Гюртля. Вони мають багату цитоплазму, ядро в них часто відсунуте до периферії. Онкоцити виявляються часто в щитовидній, прищитовидних, слинних, бронхіальних і молочних залозах. В секреторних клітинах онкоцитарна трансформація свідчить про зміну білкового синтезу. Клітини, цитоплазма яких багата мітохондріями, зустрічаються і при інших патологічних станах (гіпертрофія, запалення, пухлини).

**Мегамітохондрії.** Мітохондрії здатні до аутореплікації як пластиди (аналог мітохондрій) рослинних клітин. Вони можуть рости і ділитися, досягати гігантських розмірів, інколи вони більші від ядра — це і є мегамітохондрії. У світловому мікроскопі їх можна побачити у вигляді світлих круглих, дуже оксифільних кульок. Мегамітохондрії зустрічаються, наприклад, в гепатоцитах при алкоголізмі та при цирозах печінки, в епітеліальних клітинах каналців нирок при нефротичному синдромі, при дефіциті рибофлавіну, при інтоксикації бромідами, при деяких м'язових захворюваннях. Однак, відомо і те, що після усунення інтоксикації вже через декілька годин відбувається повернення до норми гігантських мітохондрій.

**Зміна форми мітохондрій** найчастіше зумовлена їхнім набуханням.

**Набухання мітохондрій.** Воно пов'язане з проникненням в мітохондрію води.

Набухання необхідно диференціювати від істинного збільшення об'єму мітохондрій, відомого під назвою мегамітохондрії. Набухання мітохондрій спостерігається при найрізноманітніших станах: голодуванні, гіпоксії, інтоксикаціях, пропасниці, м'язових захворюваннях, призначенні тироксину, тощо. Мутне набухання, описане в оптичному мікроскопі як зерниста дистрофія клітини, також супроводжується набуханням мітохондрій.

*In vitro* констатовано два типи набухання.

**Перший тип** — з малою амплітудою набухання, при якому зміна енергетичної активності тягне за собою оборотну альтерацію протеїнових структур. Цей тип

набухання **супроводжується пасажем води** через розширений зовнішній простір, що сформувався зовнішньою мембраною, у внутрішній, утворений кристами і заповнений матриксом. При цьому матрикс мітохондрії стискається і стає дуже щільним. Після фази контракції мітохондрії можуть повертатися до нормального стану.

**Другий тип** — з великою амплітудою набухання, виникає в результаті **збільшення проникності внутрішньої мембрани**. Наслідком цього є розгладжування та фрагментація крист. Набухання з великою амплітудою спочатку може коригуватися збільшенням концентрації АТФ і магnezії, але після пошкодження зовнішньої мембрани швидко стає необоротним, тобто смертельним). Воно супроводжується *in vivo* загибеллю гранул мітохондріального матриксу, які спочатку просвітлюються, після цього ущільнюються і утворюють пластівці у внутрішній камері. Заключний етап загибелі характеризується тим, що обидві мембрани, внутрішня і зовнішня, розриваються.

При деяких станах на внутрішній мембрані можуть утворюватися преципітати фосфату кальцію, що призводить до кальцифікації мітохондрій. Ці зміни також є необоротними.

**Зміни структури крист мітохондрій** можуть стосуватися їхніх розмірів, форми і числа:

- **деформація крист і зменшення їхнього числа** (зустрічається при пониженій активності мітохондрій);
- **збільшення числа крист мітохондрій** — доказ зростаючих функціональних потреб клітини.

Поряд із зміною крист в умовах патології, спостерігається зміна структури щільних гранул мітохондріального матриксу. Ці гранули діаметром від 20 до 50 нм акумулюють дивалентні катіони. Окрім кальцію, магнію, фосфору та інших неорганічних субстанцій, матрикс щільних гранул утворений протеїнами і ліпідами. Їхнє збільшення в об'ємі спостерігається в клітинах, перенасичених іонами кальцію, що може призвести до смертельного пошкодження клітини. Гіпертрофія (збільшення в обсязі) цих гранул виявлена при ішемії міокарда, в гепатоцитах — при інтоксикації чотирьоххлористим вуглецем, в м'язових клітинах при тетанусі. Зменшення або зникнення щільних гранул відбувається в онкоцитах, гепатоцитах і клітинах кишкового епітелію при ішемії.

## ЕНДОПЛАЗМАТИЧНИЙ РЕТИКУЛУМ

Ендоплазматичний ретикулум (ЕР) в цитоплазмі утворює численні сплетення із щілин та каналів. Він бере участь у формуванні ядерної мембрани і апарату Гольджі. Функція мембран, які формують ретикулум, різноманітна залежно від її зв'язку з рибосомами: шорсткий ендоплазматичний ретикулум — (ШЕР) — це місце білкового синтезу, що складає основу клітинної секреції білка, тоді як гладкий ендоплазматичний ретикулум — (ГЕР) відіграє роль у синтезі вуглеводів, метаболізмі стероїдів і різноманітних токсичних субстанцій, які необхідно нейтралізувати. Він також має відношення до метаболізму глікогену. Розвиток ЕР — це вираження синтетичної активності, що можна спостерігати в екзокринних клітинах підшлункової залози або плазмоцитах, однак накопичування продуктів синтезу в ЕР може бути зумовлене уповільненням їх

екскреції. Прикладом цього є тількия Русселя — круглі включення, які виявляються у старих плазмоцитах. Русселівські тількия називають надгробними пам'ятниками плазматичним клітинам. Ліпопротеїди, які входять до складу мембран ЕР, на думку більшості вчених, аналогічні тим, які входять до складу зовнішньої клітинної мембрани. Обидві мембрани можуть з'єднуватися і тоді ЕР відкривається назовні клітини, зокрема, це відбувається у феноменах клітинної секреції. З іншого боку, вдається розглянути той момент, коли субстанції, які проникають у клітину, з'являються в ЕР, при цьому вони, як правило, спрямовуються до лізосом. Отже, ЕР охороняє клітину від вторгнення в неї чужорідних субстанцій. Описане під назвою «дегрануляція шорсткого ЕР» зменшення числа рибосом, зв'язаних з ЕР, і загального числа рибосом часто спостерігається в гепатоцитах при інтоксикації етіоніном, чотирьох хлористим вуглецем і піроміцином. Ці зміни оборотні і свідчать про зниження білкового синтезу. Нарешті, необхідно пам'ятати, що ЕР також є притулком для деяких вірусів, зокрема ретровірусів.

В умовах патології можна спостерігати два види морфологічних змін — гіперплазію та атрофію ендоплазматичного ретикулулу.

**Гіперплазія ЕР** (гладкого чи шорсткого), тобто збільшення його кількості може супроводжуватися утворенням концентричних структур, які в світловому мікроскопі часто видно як ділянки еозинофільної цитоплазми. Біохімічно доведено, що в структурах, які сформувалися ГЕР, збільшується кількість ензимів, які відповідають за детоксикацію, таким чином, це явище свідчить про участь гладкого ЕР в процесах детоксикації. Подібні зміни неспецифічні і спостерігаються при дії афлотоксину, тетрахлористого вуглецю, ДДТ, диметилнітрозаміну, фосфору, прогестерону, при вірусних інфекціях або пухлинах (гепатома).

**Атрофія ЕР**, тобто зменшення його розмірів супроводжується зниженням білково-синтетичної функції клітини (при голодуванні, хворобах печінки, старінні).

## АПАРАТ ГОЛЬДЖІ

Апарат Гольджі (пластинчастий комплекс) утворений сплюсненими мішечками (вакуолями), які містять секреторні гранули і анастомозами, які взаємозв'язані з ендоплазматичним ретикулулом. У них протеїни, які призначені для секреції, кон'югуються з вуглеводними групами. Величина апарату Гольджі зв'язана з синтетичною активністю клітини і зумовлена або рівнем зовнішньої секреції, наприклад, в печінці чи підшлунковій залозі, або інтенсивністю синтезу, необхідною для життєдіяльності самої клітини, наприклад, в нейронах.

Морфологічні прояви порушень секреторної функції виражаються або у вигляді гіперплазії пластинчастого комплексу, тобто збільшення площі його мембран і кількості секреторних гранул, або у вигляді атрофії пластинчастого комплексу, що супроводжується редукцією (зменшенням) вакуоль і втратою секреторних гранул.

**Гіперплазія апарату Гольджі** звичайно поєднується з гіперплазією ендоплазматичного ретикулулу. Якщо синтез тих або інших речовин випереджає їх секрецію і виведення, то ці речовини накопичуються в апараті Гольджі і можуть його пошкоджувати. Наприклад, накопичування жовчі в гепатоцитах при холестазі.

**Атрофія апарату Гольджі** свідчить про зниження його функціональної активності. Однією з причин такого зниження може бути білкове голодування, а також порушення взаємодії пластинчастого комплексу з ендоплазматичною сіткою.

## **ЛІЗОСОМИ**

Лізосоми зустрічаються в клітинах в нормі і патології. Вони беруть участь у живленні клітини, руйнуванні клітин або старіючих їх частин, завдяки цьому полегшують відновлення клітин або сприяють нормальному їх дозріванню. Лізосоми забезпечують цілісність біологічної рівноваги, порушеної агресивними агентами при численних процесах — запаленні, імунному захисті, порушенні коагулювання крові, тощо.

Лізосоми можна визначити як електроннощільні структури невеликих розмірів, що мають вигляд поліморфних гранул або везикул, котрі оточені ліпопротейдною мембраною. Це визначення відноситься, головним чином, до первинних лізосом, які є дериватами (похідними) ендоплазматичного ретикулуму та апарату Гольджі. Вони здатні руйнувати протеїни, ліпіди, полісахариди та нуклеїнові кислоти за допомогою більш, як 50 лізосомних ферментів типу гідролаз.

Первинні лізосоми об'єднуються з іншими вакуолями, викидаючи свій вміст в них, і утворюють таким чином вторинні лізосоми: пінолізосоми, фаголізосоми та аутофаголізосоми, або цитолізосоми. Вони досить поліморфні і багаті на кислу фосфатазу. Якщо процес перетравлювання повністю не здійснюється, в них утворюються резидуальні (залишкові) тільця або телолізосоми, які мають найрізноманітніший вигляд. Одні з них покидають клітину шляхом екзоцитозу, інші — клазматозу. Деякі телолізосоми підлягають біохімічній переробці і залишають клітину шляхом дифузії через клітинну мембрану. Інші можуть утворювати коричневі комплекси, такі як ліпофусцин, ліпосидерин, гемосидерин та інші, які залишаються внутрішньоклітинно або покидають клітину. Гранули ліпофусцину розглядаються деякими авторами як продукти розпаду ліпопротейдів мембран і носять назву «пігмент зношування клітини». Вони називаються також третинними лізосомами.

Таким чином, лізосоми відносяться до внутрішньоклітинної літичної, або «перетравлюючої» системи. В деяких клітинах перетравлююча функція може бути домінуючою, як наприклад, в поліморфноядерних лейкоцитах. На відміну від більшості раніше вивчених органел лізосомам притаманне катаболічна, а не анаболічна функція. Цю функцію лізосоми здійснюють за допомогою двох механізмів — ендоцитозу та аутофагії.

**Ендоцитоз.** Цей процес дуже часто спостерігається в проксимальних звивистих каналцях нирок. Протеїни, особливо з низькою молекулярною вагою, після проходження через гломерулярний фільтр реабсорбуються і накопичуються лізосомами клітин епітелію звивистих каналців нирок. Мабуть, саме це явище Вірхов описав під назвою «мутне набухання». Наявність в клітинах каналців нирок гранул з позитивною реакцією на кислу фосфатазу при багатьох протеїнуриях свідчить про їх лізосомне походження. Аналогічне накопичування протеїнів завдяки лізосомам, може спостерігатися в печінці (клітинах Купфера, мононуклеарних фагоцитах).

**Аутофагія.** Спроможність лізосом захоплювати та руйнувати власні структури клітини пояснює, яким чином великі молекули, такі як глікоген і феритин, можуть проникати в ці органели. Механізм аутофагії починається з утворення навколо ділянки цитоплазми системи гладких мембран, які охоплюють циркулярно цю ділянку і зливаються у формі вакуолі, в яку первинні лізосоми викидають свої ензими. Цей феномен, який описується під назвою «фокальний клітинний некроз», відіграє роль внутрішнього регулятора цитоплазми. Можна припустити, що він дозволяє клітині контролювати число її мітохондрій, репродукція яких здійснюється більш-менш автономно.

## **ЛІЗОСОМНІ ХВОРОБИ**

### **Пошкодження лізосомних мембран**

Дестабілізація (лабілізація) лізосомних мембран у вигляді тріщин і розривів може спостерігатися при впливові різноманітних агресивних чинників: іонізуючої радіації, аноксії, при шоку, отруєнні тетрахлористим вуглецем, впливові кремнію, недостатності вітамінів і гіпервітамінозі А, дії бактеріальних ендотоксинів тощо. У цих випадках гідролази дифундують у клітину, що призводить до її некрозу або прогресуючого руйнування шляхом самоперетравлювання.

Однак, є велике число стабілізаторів лізосомної мембрани, які захищають її від зовнішнього впливу. До них відносяться холестерол, кортикоїди, вітамін Е в малих дозах, антигістамін. Вони підвищують резистентність клітин по відношенню до агресора. Лізосоми продукують також велике число інактиваторів агресивних агентів, наприклад, при запаленні, імунних реакціях, інтоксикації. Коли ця функція надмірна і перевищує силу агресії або блокує її природу, лізосоми не приймають більше участі в гомеостазі. Вони стають аномальними і розтягненими.

### **Недостатність лізосомних ензимів.**

У лізосомах можуть бути відсутні деякі ензими, необхідні для нормального метаболізму клітин. Ензимопатія або дисметаболічна хвороба має природжений характер і передається спадково за аутосомно-рецесивним шляхом. Дефіцит ензимів спостерігається найчастіше при глікогенозах (хвороба Помпе, хвороба Гірке), ліпідозах (недостатність ліпаз адипозоцитів), гепатозах (хвороба Дабіна-Джонсона). Ці стани інколи називають «хворобами нагромадження». В реальній дійсності йдеться не про зайве утворення різноманітних субстанцій, а про уповільнення або зупинку руйнування їх метаболітів при нормальному синтезі. Вираз «лізосомні хвороби» відображає генетичний дефіцит лізосомних ферментів, а не власне пошкодження лізосом. Тільки деякі стани можуть певно відповідати цьому термінові. Це рідкісна хвороба Шедіака-Хігачі, при якій виявляються великі гранули в пошкоджених лізосомах полінуклеарів крові. Аналогічний стан спостерігається також в алеутських норок і стосується порушення синтезу різноманітних клітинних включень, зокрема, зерен меланіну, що супроводжується їх зайвим накопичуванням в лізосомах і порушенням функції. Синдром включає: альбінізм, нейтропенію, аденопатію, гепатоспленомегалію, рецидивуючі інфекції.

**Феномен накопичування в лізосомах** лежить в основі хвороби Вільсона, при якій накопичується мідь, і гемохроматозу, що супроводжується

накопичуванням феритину.

## **ПЕРОКСИСОМИ**

Пероксисоми (мікротільця) – це субмікроскопічні гранули, які містять безліч ензимів, таких як Д-аміноацидоксидаза, каталаза та уриказа (звідси назва — урикосоми). Ці органели виявляються серед ЕР.

Збільшення їх кількості в гепатоцитах описане при застосуванні медикаментів, які знижують рівень ліпемії, вірусному гепатиті, лептоспірозі, в кардіоміоцитах при тривалому впливові етанолу. **Зміна структури урикосом** була описана при хворобах Менкеса і Вільсона.

**Зменшення кількості пероксисом** і зниження синтезу їхніх ферментів спостерігається у печінці при запаленні, а також при пухлинному рості.

Руйнування пероксисом відзначається при гіперліпідемії і гіперхолестеринемії.

### **Пероксисомні хвороби**

На сьогодні відомо три синдроми, яких розглядають як спадкові пероксисомні хвороби: акаталаземія, цереброгепаторенальний синдром Целлвегера і системна недостатність карнітину.

**Акаталаземія** — захворювання, в основі якого лежить різке зниження активності каталази в печінці та інших органах. Основним клінічним синдромом цього захворювання є гангренозна ротова порожнина, укрита виразками.

**Цереброгепаторенальний синдром Целлвегера** характеризується:

- відсутністю пероксисом в гепатоцитах;
- зниженням каталазної активності печінки до 20% і менше;
- редукцією ендоплазматичного ретикулуму;
- атрофією і зменшенням числа мітохондрій;
- збільшенням в гепатоцитах кількості гранул глікогену та ліпідних вакуоль.

Ведучим клінічним **проявом недостатності пероксисом** є порушення синтезу жовчних кислот.

Системна недостатність карнітину супроводжується окисленням жирних кислот в скелетних м'язах, печінці, плазмі крові. В клініці спостерігається міопатія з періодичними порушеннями функції печінки та головного мозку.

## **ЦИТОЗОЛЬ (ЦИТОПЛАЗМАТИЧНИЙ МАТРИКС)**

**Цитозоль** — це компонент цитоплазми, який структурно не стосується до органел і містить білки, з яких складаються органели, розчинні ферменти, котрі беруть участь у проміжному обміні клітини. Його в'язкість варіює, зростаючи із збільшенням кількості філаментів, які містяться у ньому.

### **Варіації щільності цитозолю**

**Збільшення щільності цитозолю.** Це неспецифічна відповідь на різноманітні типи чинників, які пошкоджують клітину: аноксію або гіпоксію, інтоксикацію, дію вірусу, ракову інтоксикацію, іонізуючу радіацію, вплив високої температури, електричний струм, тощо. Цитоплазма є ацидофільною у світловому мікроскопі і більш щільною при звичайному електронно-мікроскопічному вивченні в результаті зменшення вмісту в ній води або денатурації білків. Альтерація супроводжується в деяких випадках дилатацією шорсткого ЕР або ущільненням мітохондріального матриксу і нуклеоплазми. Вона не завжди оборотна. При коагуляційному некрозі в електронному

мікроскопі видно щільні та аморфні обривки гіалоплазми, а в світловому мікроскопі цитоплазма одноманітно ацидофільна.

**Зменшення щільності цитозолю** може бути пов'язане із зменшенням або припиненням білкового синтезу, а також із проникненням в цитоплазму води. При локальному зменшенні щільності говорять про хромоліз.

## **ПАТОЛОГІЯ НЕМЕМБРАННИХ ОРГАНЕЛ РИБОСОМИ**

Рибосоми, як вільні, так і зв'язані з мембранами ендоплазматичного ретикулуму, є органоїдами, котрі необхідні для розпізнання генетичного коду клітини.

Локалізація рибосом пов'язана з типом синтезуючих білків. Вільні рибосоми, які знаходяться в базофільних еритроблестах і в нейронах, забезпечують синтез клітинних білків. Навпаки, рибосоми, асоційовані з мембранами ЕР, виявляються в усіх секретуючих клітинах.

В умовах патології рибосоми можуть будувати добре окреслені геометричні фігури. Наприклад, при впливові афлотоксину і в пухлинних клітинах лімфоми Беркітта вони мають вигляд спіралі. Аналогічні зміни спостерігаються в клітинах при гіпотермії, при кисневому голодуванні та дефіциті білка в організмі.

## **ПАТОЛОГІЯ МІКРОТРУБОЧОК І МІКРОФІЛАМЕНТІВ**

Мікротрубочки (макрофіламенти) займають особливе місце в міжклітинних контактах. Більшість клітин містять комплекси фібрилярних структур, які виконують опорну, транспортну, скоротливу і рухову функції. Спеціалізовані клітини можуть також містити аналогічні фібрили, але вони відрізняються біомеханічно.

Для деяких органел характерне сполучення мікротрубочок у групи, в основному по дев'ять, наприклад, триплети в центріолях, дуплети у війках. Мікротрубочки є дуже складними структурами і містять багато протеїнів, а також АТФ-азу, яка бере участь у побудові миготливого епітелію.

Існують генетичні аномалії числа або розташування дуплетів. Наприклад, природжений синдром нерухомих війок (синдром Картагенера) характеризується тим, що війки покривного епітелію дихальних шляхів і слизової оболонки середнього вуха нерухливі або малорухливі. Тому мукоциліарний транспорт різко послаблений або відсутній, що призводить до хронічного запалення дихальних шляхів і середнього вуха. У таких хворих нерухливі також сперматозоїди, тому що їхній хвіст еквівалентний війкам.

Відсутність зв'язку між периферійними і центральними дуплетами у війках супроводжується їхньою нерухливістю. Це може спостерігатися при найрізноманітнішій патології:

- при інфекційних бронхітах, які супроводжуються іммобілізацією війок і відсутністю руху в слизовій оболонці бронха;
- у курців дуже часто відзначається непорушність патологічно змінених війок, в яких міститься безліч дуплетів;
- розмноження центріолей з утворенням «кіст війок» часто спостерігається у генітальному тракті жінок при хронічних запальних захворюваннях (гонорея, хламідіоз, уреаплазмоз тощо).

Різноманітні речовини, наприклад, колхіцин, алкалоїди барвінку (вінбластин,



вінкристин), сульфгідрильні реактивні групи (кокадилат, діамід) можуть руйнувати мікротрубочки. Всі ці речовини впливають на мітоз, змінюють функції клітин, пов'язані з мікротрубочками.

**Мікрофіламенти.** Актинові філаменти і міозин виявлені майже в усіх клітинах, незалежно від того, чи є вони м'язові, чи не м'язові.

Патологія мікрофіламентів різноманітна за етіологією і патогенезом.

Різке збільшення мікрофіламентів знаходять в епітелії жовчних проток при первинному біліарному цирозі печінки. Відомо, що циркуляція жовчі в печінці регулюється мікрофіламентною системою. Однак питання про те, первинна чи вторинна акумуляція мікрофіламентів в епітелії біліарної системи, ще не вирішене. Збільшення їх кількості описане в клітинах при загоєнні ран, а також в пухлинах, особливо в зонах інвазії.

## **ПРОМІЖНІ ФІЛАМЕНТИ**

Проміжні філаменти достатньо спеціалізовані залежно від типу клітин. Однак, в клітинах одного і того ж походження можуть зустрічатися проміжні філаменти різного типу. До проміжних філаментів відносяться: цитокератини — в епітеліальних клітинах, десмін — в м'язових клітинах, віментин — в мезенхімальних клітинах, нейрофіламенти — в клітинах центральної і периферійної нервової системи, гліальні філаменти — в клітинах глії.

**Патологія проміжних філаментів** пов'язана з їхнім накопичуванням у клітині і спостерігається при утворенні алкогольного гіаліну (тілець Меллорі), хворобі Альцгеймера і деяких формах кардіоміопатій.

- 1) **Гіалін Меллорі (алкогольний гіалін).** Відомий американський патолог Меллорі на початку сторіччя описав в клітинах печінки при алкоголізмі гіалінові включення неправильної форми, які носять його ім'я. Тривалий час дискутувалося питання про їх специфічність. Гіалін Меллорі може з'являтися у багатьох випадках, але найчастіше при алкогольному цирозі. Експериментально він був викликаний у тварин за допомогою *грізофульвіну* (його використовують у клініці як антигрибковий засіб). Сьогодні накопичування проміжних філаментів є морфологічним маркером хронічного алкоголізму.
- 2) **Хвороба Альцгеймера** або «пресенильна» деменція супроводжується утворенням фібрилярних мас в нейронах кори головного мозку у літніх людей. Ці фібрилярні маси фарбуються як амілоїдні субстанції конго червоним і дають подвійне променезаломлення у поляризованому світлі. Але вони завжди виявляються внутрішньоклітинно, на відміну від амілоїду, який завжди розміщений позаклітинно. У клініці в таких хворих розвивається недоумство.
- 3) **Кардіоміопатії**, пов'язані з порушенням метаболізму десміну, клінічно проявляються прогресуючою недостатністю міокарда і характеризуються масивними відкладеннями в кардіоміоцитах ШИК-негативного матеріалу, який складається з проміжних філаментів.

## **ЦИТОПЛАЗМАТИЧНІ ВКЛЮЧЕННЯ**

**Секреторні гранули.** Вони представлені в клітинах трьома різновидами — це гранули екзо-, ендо- або нейросекретів. Важливе місце в патології займає секрція аномальних (великих за об'ємом) секреторних гранул при синдромі Шедіака-Хігачі.

**Меланін і меланосоми.** Меланін секретується меланоцитами шкіри, специфічною

функцією яких є синтез меланінового пігменту і утворення меланосом. Обидва процеси незалежні, оскільки меланоцити можуть містити меланосоми без меланіну. Такі меланоцити зустрічаються в альбіносів і при локальній депігментації шкіри. При ультрафіолетовому опроміненні в базальних кератиноцитах відбувається накопичування меланосом над апікальною частиною ядра, що формують своєрідний екран, який захищає генетичний апарат клітини від пошкоджуючого опромінення. При альбінізмі неможливий синтез меланіну внаслідок недостатньої полімеризації дериватів ароматичних кислих амінів.

Описані два типи білкових гранул.

Прикладом першого типу можуть служити білкові гранули, звичайно ацидофільні в світловому мікроскопі, ШИК-позитивні (глікопротеїни), наявність яких зумовлена дефіцитом  $\alpha_1$ -антитрипсину. Вони можуть зустрічатися в клітинах печінки, нирок, в нейронах, в доброякісних або злоякісних пухлинах.  $\alpha_1$ -антитрипсин утворюється в печінці та інгібує колагеназу, а в більшості тканин — еластазу. При дефіциті  $\alpha_1$ -антитрипсину еластаза пошкоджує легеневу тканину, що призводить до розвитку емфіземи.

Прикладом другого типу служать ацидофільні білкові гранули, або тільця Леві, які спостерігаються в симпатичних нейронах. Вони являють собою подовженої форми еозинофільні і ШИК-негативні утворення і є типовими для ідіопатичної хвороби Паркінсона.

Тубулоретикулярні включення розташовуються в ендоплазматичному ретикулумі і утворюють комірки з анастомозуючих між собою неправильних трубочок. Вони вперше були виявлені в гломерулярних капілярах нирок при аутоімунному захворюванні — дисемінованому червоному вовчаку. Ці включення подібні до деяких вірусних включень, наприклад, до міксовірусів. Є гіпотеза, що тубулоретикулярні включення мають вірусне походження. Вони виявляються у шкірі, в нирках, в лімфоцитах при різноманітних пошкодженнях — склеродермії, ідіопатичній пурпурі, синдромі Гудпасчера, при злоякісних лімфомах.

Їх можна відтворити експериментально за допомогою 5-бром-деоксиуридину в культурі лімфоцитів. Цей препарат використовується в антивірусній терапії і може демаскувати латентний вірус.

#### **ЯДРО ТА ЙОГО АНОМАЛІЇ**

Ультраструктурне вивчення ядра дозволяє об'єктивно судити про його морфофункціональний стан, а, отже, і про клітину в цілому. Ядро відіграє домінуючу роль у поділі клітини. Структура та розміри ядра, яке знаходиться в інтерфазному (інтермітозному) стані, залежать від його плоїдності (вмісту ДНК, числа хромосом) і функціонального стану. Більшість клітин містять диплоїдні ядра. Тетраплоїдні ядра, природно, мають більший діаметр, ніж диплоїдні. Поліплоїдія – це кратне збільшення числа набору хромосом в ядрах клітин. Збільшення кількості поліплоїдних клітин дуже часто зустрічається в усіх органах, наприклад, при старості, при репаративній регенерації в печінці, при гіпертрофії міокарда, при пухлинному рості. Анеуплоїдія – стан, при якому зустрічається в ядрах неповний набір хромосом, зумовлений хромосомними мутаціями, виявляється у злоякісних пухлинах.

Ядра найрізноманітніших спеціалізованих клітин, відрізняються розмірами,

формою, подібні внутрішньою структурою і в основному містять гранули, або грудочки хроматину. Хроматин — це складна субстанція, яка міститься в хромосомах. Базофільне забарвлення хроматину зумовлене головним чином вмістом у ньому ДНК. Хроматин, який видно під світловим мікроскопом, називають **конденсованим**, а ті частини хромосомної нитки, які видно лише в електронному мікроскопі — **деконденсованим** хроматином. **В передаванні інформації, що спрямовує синтез білка в клітині, яка не ділиться, бере участь тільки ДНК деконденсованого хроматину.** Інакше кажучи, як це не парадоксально, весь той хроматин, який можна побачити в ядрах функціонуючих клітин в світловому мікроскопі, не виконує жодних функцій. Деконденсований хроматин отримав назву **еухроматину**, тобто «гарного» хроматину, оскільки він «працює», а конденсований хроматин називають **гетерохроматином** (від грец. гетеро — інший), тобто хроматином іншого роду. **Розподіл гетеро- і еухроматину є відображенням функціонального стану ядра.** Оскільки ядро може переходити зі стану відносно функціонального спокою в стан високої функціональної активності і навпаки, то і співвідношення **гетеро- і еухроматину** не є завжди постійне. Крім того, необхідно знати, що тлумачення характеру розподілу хроматину не завжди однозначне. Наприклад, маргінація хроматину, тобто його переважний розподіл під ядерною оболонкою, може трактуватися і як ознака активності ядра, і як прояв його пошкодження.

**Пошкодження (альтерація) ядер** можуть бути зворотними (сублетальні альтерації) і незворотними (летальними, або смертельними).

### **Сублетальні альтерації, зворотні**

**Конденсація і маргінація хроматину** — накопичування хроматину під мембраною ядра у вигляді регулярної стрічки чи маленьких грудочок. При цьому ядро дещо зменшене в обсязі. Конгломерат хроматину появляється в результаті зниження рН клітин при посиленому гліколізі. Цей процес — безпосередня відповідь на різноманітну агресію і, певно, перший її прояв.

### **Зміна ядерної мембрани. Вакуолі і псевдовакуолі**

Відомо, що ядерна мембрана складається з двох ліпопротеїдних листочків (пластинок), в яких є пори або круглі отвори. Внутрішня пластинка гладка, зовнішня покрита рибосомами і знаходиться в контакті з ендоплазматичним ретикуломом.

В умовах патології в ядрах можуть появлятися істинні вакуолі та псевдовакуолі.

При дії ряду хвороботворних чинників ядерна мембрана може ставати переривчастою, наприклад, при дилатації перинуклеарних цистерн, або ж утворювати локальні пухирці шляхом інвагінації внутрішнього листка ядерної мембрани, наприклад, у відповідь на дію радіації. Це і є істинні внутрішньоядерні вакуолі.

Псевдовакуолі формуються шляхом внутрішньоядерної інвагінації цитоплазми, вони оточені двома пластинками мембрани і містять різноманітні частинки, органели, зокрема рибосоми. Вони характерні для деяких типів клітин, таких як менінгеальні, шваннівські, неусні та інші, а також виявляються в пухлинних клітинах. Псевдовакуолі верифікуються в гепатоцитах при різних метаболічних порушеннях.

## Внутрішньоядерні включення

Розрізняють істинні включення і псевдовключення.

**Істинні** включення представлені деякими вірусами.

**Псевдовключення** — це частинки глікогену (в ядрах гепатоцитів при цукровому діабеті), а також сферичні, лінійні, фібрилярні структури, природа яких не завжди відома. В гліальних клітинах фібрилярні структури виявляються після впливу гідрооксиду алюмінію  $Al(OH)_3$ . Поява сферичних тіл пов'язана з підвищеним синтезом протеїнів і накопичуванням фібрилярних структур. Складні структури з'являються в гепатоцитах і епітеліальних клітинах каналців нирок після впливу важких металів (Pb і Vi).

## Летальні пошкодження, незворотні

Розрізняють три типи необоротних морфологічних змін ядра: пікноз, каріорексис і каріолізис.

**Пікноз.** Несприятливим виходом власне зворотної конденсації і маргінації хроматину під ядерною оболонкою може бути незворотна тотальна його конденсація по всій площі ядра. Тоді ядро стає гомогенним, інтенсивно базofilно пофарбованим і зморщеним — це і є пікноз. Очевидно, що коли ядро пікнотичне — воно мертво. Нитки хроматину конденсуються в результаті дії ДНК-ази та лізосомних катепсинів і їх деструкція настає більш-менш швидко.

**Каріорексис** (*rexis* — розрив). Це розколювання конденсованого хроматину, в основному на невеликі за обсягом, неправильної форми фрагменти, які можуть знаходитися всередині ядерної мембрани, якщо вона збережена або розташовуватися в цитоплазмі при її деструкції.

**Каріолізис** (*lysis* — розчинення, розплавлення) — це вид смерті ядра, при якому хроматин більш-менш тотально дезінтегрований і не фарбується. Створюється враження, що ядро позбавлене хроматину, який зникає внаслідок абсорбції навколишньої цитоплазми.

Вважають, що каріопікноз, каріорексис і каріолізис існують як послідовні стадії смерті ядра. В дійсності дуже часто, але не завжди, каріорексис може спостерігатися без пікнозу і каріолізис може не настати, якщо клітина помре відразу після пікнозу або каріорексису, а фрагменти хроматину при цьому елімінуються назовні.

## ПОШКОДЖЕННЯ МІТОЗУ

### Аномалії мітотичного ритму

Мітотичний ритм, в основному адекватний потребі відновлення старіючих, десквамованих, мертвих клітин, в умовах патології може бути змінений.

Уповільнення ритму спостерігається у старіючих або маловаскуляризованих тканинах, збільшення ритму — у тканинах при різних видах запалення, гормональному впливові, в пухлинах тощо.

Аномалії розвитку мітозів.

Деякі агресивні агенти, діючи на фазу S, уповільнюють синтез і дуплікацію ДНК.

До них відносяться іонізуюча радіація, різні антиметаболіти (метатрексат, меркапто-6-пурин, флюоро-5-урацил, прокарбозин). Їх використовують для протипухлинної хіміотерапії.

Інші агресивні агенти діють на фазу М і перешкоджають утворенню ахроматичного веретена. Вони змінюють в'язкість плазми, не розщеплюючи нитки хромосом. Така цитофізіологічна зміна може спричинити блокаду мітозу в метафазі, а після цього — гостру смерть клітини, або мітонекроз. Мітонекрози спостерігаються нерідко, зокрема, в пухлинній тканині, в осередках деякого запалення з некрозом. Їх можна викликати за допомогою подофіліну, який застосовується при лікуванні злоякісних новоутворів.

### **Аномалії морфології мітозів**

При запаленні, дії іонізуючої радіації, хімічних агентів і особливо в злоякісних пухлинах виявляються морфологічні аномалії мітозів. Вони пов'язані з важкими метаболічними змінами клітин і можуть бути позначені як «абортивні мітози». Прикладом такої аномалії служить мітоз з аномальним числом і формою хромосом; трьох-, чотирьох- і мультиполярні мітози.

**Багатоядерні клітини.** Клітини, які містять безліч ядер, зустрічаються і в нормальному стані, наприклад: остеокласти, мегакаріоцити, синцитіотрофобласти. Але вони зустрічаються часто і в умовах патології, наприклад: клітини Лангханса при туберкульозі, гігантські клітини чужорідних тіл, безліч пухлинних клітин. Цитоплазма таких клітин містить гранули або вакуолі, число ядер може коливатися від декількох одиниць до декількох сотень, а обсяг відображений в назві: гігантські клітини. Їхнє походження варіабельне: епітеліальні, мезенхімальні, гістіоцитарні. Механізм формування гігантських багатоядерних клітин різний. В одних випадках їхнє утворення зумовлене злиттям мононуклеарних клітин, в інших воно здійснюється завдяки поділу ядер без ділення цитоплазми. Вважають також, що їхнє утворення може бути наслідком деяких аномалій мітозу після опромінення або введення цитостатиків, а також при злоякісному рості.

### **ЗМІНИ ЯДЕРЕЦЬ**

У нормальних умовах розміри та структура ядерець в більшості випадків адекватні інтенсивності клітинного білкового синтезу.

В умовах патології (наприклад, в пухлинних клітинах) висока функціональна (секреторна) активність клітин часто супроводжується збільшенням обсягу, а інколи і кількості ядерець з їх вакуолізацією. У цих випадках говорять про ядерцеву гідропію (або гідропічне ядереце).

Дезінтеграція (сепарація) ядерцевих структур на гранули і фібрили РНК відображає порушення функціонального стану як ядерець, так і клітини, і зустрічається при дії різних агентів, таких як актиноміцин, афлатоксин, іонізуюча радіація та супроводжується зміною синтезу РНК.

Таким чином, в клітині, у відповідь на вплив багатьох чинників, можуть відбуватися різноманітні структурні зміни. В одних випадках йдеться про загальні стереотипні її субмікроскопічні реакції або реверсивні (оборотні), пристосувальні по відношенню до змінених умов існування, або необоротні дистрофічні пошкодження, які призводять до загибелі всієї клітини (апоптозу або некрозу). В інших випадках у клітині можуть виникати специфічні субмікроскопічні зміни, що виявляються на макроскопічному рівні у вигляді певної нозологічної форми. В таких випадках говорять про хромосомні, лізосомні, пероксисомні та інші захворювання.

Практично всі загально патологічні процеси мають свої ультраструктурні характеристики, які дозволяють їх диференціювати. Отже, знання ультраструктурної патології дозволить глибше розуміти основи загально патологічних процесів і пізнати таємниці ще не вивчених захворювань людини.

### **Питання для самоконтролю**

1. Причина пошкодження цитоплазматичної мембрани.
2. Назвати наслідки пошкодження цитоплазматичної мембрани.
3. Причини пошкодження мітохондрій.
4. Види пошкодження мітохондрій.
5. Види порушення апарату Гольджі.
6. Назвіть лізосомні хвороби.
7. Назвіть пероксисомні хвороби (акаталаземія, цереброгепаторенальний синдром Целвегера).
8. Назвіть види патології не мембранних органел.
9. Види пошкодження мітозу.
10. Ядро та його аномалії, пошкодження ядра.

## **Порушення водно-сольового балансу.**

### **Основні питання теми:**

1. Поняття водний баланс.
2. Регулювання водного і іонного обміну.
3. Види набряків.

Кількість води в організмі і його розподіл. Людський організм передусім складається з води. Її відносний вміст вище всього у новонароджених - 75% загальної маси тіла. З віком воно поступово зменшується і складає в період завершення росту 65%, а у літніх людей - всього лише 55%.

В організмі вода розподілена між декількома рідинними секторами. У клітинах (внутрішньоклітинному просторі) знаходиться 60% її загальної кількості; інше - це позаклітинна вода в міжклітинному просторі і плазмі крові, а так само в складі так званої трансцелюлярної рідини (в спинномозковому каналі, камерах очей, шлунково-кишковому тракті, екзокринних залозах, ниркових каналцях і сечових протоках).

Водний баланс. Внутрішній обмін рідини залежить від збалансованості її надходження в організм і виділення з нього за один і той же час. Зазвичай добова потреба людини в рідині не перевищує 2,5 л. Цей обсяг складається з води, що входить до складу їжі (близько 1 л), пиття (приблизно 1,5 л) і оксидативної води, яка утворюється при окисненні головним чином жирів (0,3-0,4 л). "Відпрацьована рідина" виводиться через нирки (1,5 л), шляхом випаровування з потом (0,6 л) і повітрям, що видихається (0,4 л), з фекаліями (0,1 л). Регулювання водного й іонного обміну здійснюється комплексом нейроендокринних реакцій, спрямованих на підтримання сталості обсягу і осмотичного тиску позаклітинного сектору і перш за все плазми крові. Обидві зазначені параметра тісно взаємозалежні, але механізми їх корекції автономні.

Порушення водного обміну. Всі порушення водного обміну (дисгідрії) можна об'єднати в дві форми: гіпергідратація, характеризується надлишковим вмістом рідини в організмі, і гіпогідратація (або зневоднення), що полягає у зменшенні загального об'єму рідини.

Гіпогідратація. Дана форма порушення виникає внаслідок або значного зниження надходження води в організм, або надмірної втрати. Крайній ступінь зневоднення називається ексікозом.

Ізоосмолярна гіпогідратація - порівняно рідкісний варіант порушення, в основі якого лежить пропорційне зменшення обсягу рідини та електролітів, як правило, в позаклітинному секторі. Зазвичай цей стан виникає відразу після гострої крововтрати, але існує недовго і усувається в зв'язку з включенням компенсаторних механізмів.

Гіпоосмолярна гіпогідратація - розвивається внаслідок втрати рідини, збагаченої електролітами. Деякі стани, що виникають при певній патології нирок (збільшення фільтрації і зниження реабсорбції рідини), кишечника (діарея), гіпофіза (дефіцит АДГ), надниркових залоз (зниження продукції альдостерону), супроводжуються поліурією і гіпоосмолярною гіпогідратацією.

Гіперосмолярна гіпогідратація - розвивається внаслідок втрати організмом рідини, збідненої електролітами. Вона може виникнути внаслідок діареї, блювоти, поліурії, профузного потовиділення. До гіперосмолярного зневоднення може призвести тривала гіперсалівація або поліпное, тому що при цьому втрачається рідина з малим вмістом солей. Серед причин особливо слід відзначити цукровий діабет. В умовах гіпоінсулінізму розвивається осмотична поліурія.

Однак рівень глюкози в крові залишається високим. Важливо, що в даному випадку стан гіпогідратації може виникати відразу і в клітинному, і в неклітинних секторах.

Гіпергідратація. Ця форма порушення виникає внаслідок або надлишкового надходження води в організм, або недостатнього її виведення. У ряді випадків ці два фактори діють одночасно.

Ізоосмолярну гіпогідратацію - можна відтворити, вводячи в організм надлишковий обсяг фізіологічного розчину, наприклад хлористого натрію. Економіка, що розвивається при цьому гіпергідрія носить тимчасовий характер і зазвичай швидко усувається (за умови нормальної роботи системи регуляції водного обміну).

Гіпоосмолярна гіпергідратація формується одночасно в позаклітинному і клітинному секторах, тобто відноситься до інших форм дисгідрій. Внутрішньоклітинна гіпоосмолярна гіпергідратація супроводжується грубими порушеннями іонного та кислотно-основного балансу, мембранних потенціалів клітин. При ньому спостерігається нудота, багаторазова блювота, судороми, можливий розвиток коми.

Гіперосмолярна гіпергідратація - може виникнути у випадку вимушеного використання морської води в якості питної. Швидке зростання рівня електролітів у

позаклітинному просторі приводить до гострої гіперосмії, оскільки плазмолемма не пропускає надлишку іонів в клітину. Однак вона не може утримати воду, і частина клітинної води переміщається в інтерстиціальний простір. У результаті позаклітинна гіпергідратація наростає, хоча ступінь гіперосмії знижується. Одночасно спостерігається зневоднення тканин. Цей тип порушення супроводжується розвитком таких же симптомів, як і при гіперосмолярній дегідратації.

**Набряк.** Типовий патологічний процес, який характеризується збільшенням вмісту води в поза судинному просторі. В основі його розвитку лежить порушення обміну води між плазмою крові і периваскулярною рідиною. Набряк - широко розповсюджена форма порушення обміну води в організмі. Виділяють декілька головних патогенетичних факторів розвитку набряків:

1. Гемодинамічний. Набряк виникає внаслідок підвищення тиску крові в венозному відділі капілярів. Це зменшує величину реабсорбції рідини при її фільтрації.

2. Онкотичний. Набряк розвивається внаслідок чи зниження онкотичного тиску крові, або підвищення його в міжклітинній рідині. Гіпоонкія крові найчастіше буває зумовлена зниженням рівня білка і головним чином альбумінів. Гіпопротеїнемія може виникнути в результаті: а) недостатнього надходження білка в організм; б) порушення синтезу альбумінів; в) надмірної втрати білків плазми крові з сечею при деяких захворюваннях нирок;

3. Осмотичний. Набряк може виникати і внаслідок зниження осмотичного тиску крові або підвищення його в міжклітинній рідині. Принципово гіпоосмія крові може виникати, але важкі розлади гомеостазу не лишають часу для розвитку його вираженої форми.

Гіперосмія тканин, як і гіперонкія їх, найчастіше носить обмежений характер. Вона може виникати внаслідок: а) порушення вимивання електролітів та метаболітів з тканин при порушенні мікроциркуляції; б) зниження активного транспорту іонів через клітинні мембрани при тканинній гіпоксії; в) масивною "витоку" іонів з клітин при їх альтерації; г) збільшення ступеня дисоціації солей при ацидозі.

4. Мембраногенний. Набряк формується в наслідок значного зростання проникності судинної стінки.

### ***Питання для самоконтролю:***

1. Гіпогідратація, визначення та наслідки.
2. Ізоосмолярна гіпогідратація, визначення та наслідки.
3. Гіпоосмолярна гіпогідратація, визначення та наслідки.
4. Гіперосмолярна гіпогідратація, визначення та наслідки.
5. Гіпергідратація, визначення та наслідки.
6. Гемодинамічний набряк механізм розвитку.
7. Онкотичний набряк, визначення, механізм розвитку.
8. Осмотичний набряк, визначення, механізм розвитку.
9. Мембраногенний набряк, визначення, механізм розвитку.



## Література

### Основна (базова)

1. Основи патології за Роббінсом і Кумаром: 11-е видання / Віней Кумар, Абул К. Аббас, Джон К. Астер, Андреа Т. Дейруп, Абгіджит Дас/ наукові редактори перекладу Ірина Сорокіна, Сергій Гичка, Ігор Давиденко. – 2023. – 856 с.
2. Патоморфологія: нац. підруч. /В.Д. Марковський, В.О. Туманський, І.В. Сорокіна та ін.; за ред. В.Д. Марковського, В.О. Туманського. – К.: ВСВ «Медицина», 2015. – 936 с., кольор. вид. ISBN 978-617-505-450-5
3. Основи патології за Роббінсом : пер. 10-го англ. вид. : у 2 т. Т. 1 / Віней Кумар, Абул К. Аббас, Джон К. Астер. ; наук. ред. пер. проф.: І. Сорокіна, С. Гичка, І. Давиденко. — К. : ВСВ «Медицина», 2019. - XII, 420 с.
4. Основи патології за Роббінсом : пер. 10-го англ. вид. : у 2 т. Т. 2 / Віней Кумар, Абул К. Аббас, Джон К. Астер. ; наук. ред. пер. проф.: І. Сорокіна, С. Гичка, І. Давиденко. — К. : ВСВ «Медицина», 2020. - XII, 532 с.
5. Патоморфологія. Загальна патоморфологія: навчальний посібник / Я. Я. Боднар та ін. Вінниця: Нова книга, 2020. 248 с.
6. Патоморфологія. Спеціальна патоморфологія: навчальний посібник / Я. Я. Боднар та ін. Вінниця: Нова книга, 2021. 528 с.
7. Загальні правила проведення патологоанатомічних розтинів померлих і прижиттєвих патоморфологічних досліджень операційного і біопсійного матеріалів. Методичні рекомендації. Укладачі: С.Г. Гичка, В.А. Діброва, М.М. Багрій, П.В. Кузик, В.П. Бурлаченко, Л.М. Захарцева, К.М. Шатрова, В.І. Заріцька, В.Г. Максименко. Виробничо-практичне видання. Національний медичний університет імені О.О. Богомольця, Івано-Франківський національний медичний університет, Національна медична академія післядипломної освіти імені П.Л. Шупика, КУ «Одеське обласне патологоанатомічне бюро», КУ «Запорізьке обласне патологоанатомічне бюро» Запорізької обласної ради. Київ. 2017. 57 с.
8. Організація роботи закладів і підрозділів патологоанатомічної служби України. Методичні рекомендації. Укладачі: В.А. Діброва, С.Г. Гичка, П.В. Кузик, М.М. Багрій, В.П. Бурлаченко, Б.Й. Рібун, І.І. Сидоренко, П.П. Снісаревський. Виробничо-практичне видання. Національний медичний університет імені О.О. Богомольця, Івано-Франківський національний медичний університет, КУ «Одеське обласне патологоанатомічне бюро», КЗ ЛОР «Львівське обласне патологоанатомічне бюро», КЗ КОР «Київська обласна клінічна лікарня». Київ. 2017. 50 с.
9. Kumar, V., Abbas, A. K., & Aster, J. C. (2017). Robbins Basic Pathology (10th ed.). Elsevier - Health Sciences Division.
10. David J Dabbs. Diagnostic Immunohistochemistry. Theranostic and Genomic Applications: 6th Edition. Elsevier, 2021. 1216 p.
11. Quick Reference Handbook for Surgical Pathologists Second Edition / Natasha Rekhtman, Marina K Baine, Justin A. Bishop – Switzerland: Springer – 2019 – 211p.
12. Debra G.B. Leonard. Molecular Pathology in Clinical Practice: 2th Edition, illustrated. Springer International Publishing, 2019. 1001 p.

### Допоміжна література:

1. The Royal College of Pathologists «The Journey of a biopsy», 2018. <https://youtu.be/wW8cNMIiVQ>
2. Robbins Essential Pathology, 2020 - 352 p.
3. Become a histopathologist, RCPATH, 2018. [https://youtu.be/\\_bjPorcfFOU](https://youtu.be/_bjPorcfFOU)
4. Diagnostic Immunohistochemistry - Theranostic and Genomic Applications, David J. Dabbs, ELSEVIER 2019 ISBN: 978-0-323-47732-1
5. Quick Reference Handbook for Surgical Pathologists Second Edition, Natasha Rekhtman, Springer 2019, ISBN 978-3-319-97507-8
6. Основи діагностики, лікування та профілактики захворювань кістково-м'язової системи та сполучної тканини. Модуль 2. Ч 1: навчальний посібник до практичних занять з внутрішньої медицини для студентів 5 курсу медичних факультетів / В. А. Візір, А. С. Садовов, С. Г. Шолох, О. В. Гончаров, О.

- В. Насоненко. - Запоріжжя : ЗДМУ, 2019. - 193 с.
7. Основи діагностики, лікування та профілактики захворювань кістково-м'язової системи та сполучної тканини. Модуль 2. Ч 2: Навчально-методичний посібник для аудиторної і позааудиторної роботи студентів 5 курсу / В. А. Візір, В.В. Буряк, С.Г. Шолох, І.В. Заїка, Г.В. Полякова.- Запоріжжя, ЗДМУ, 2017. - 121 стор.
  8. Wichmann D. Autopsy Findings and Venous Thromboembolism in Patients With COVID- 19 / D. Wichmann, J.Sperhake, M. Litgehetmann et al. // Annals org. published. - 2020;0: 5 <https://doi.org/10.7326/M20-2003>.
  9. World Health Organization Classification of Tumors 5th Edition Volume 25 / IARC - Canada: Elsevier – 2019.
  10. І. В. Сорокіна Pathomorphology : підручник / [І. В. Сорокіна, В. Д. Марковський, Д. І. Галата та ін.]. - Київ : Медицина, 2019.

#### **Інформаційні ресурси:**

1. Електронна адреса сайту університету: <http://vnmu.edu.ua>
2. Електронна адреса сайту бібліотеки університету: <http://library.vnmu.edu.ua>
3. Всесвітня організація охорони здоров'я <http://www.who.int/en/>
4. Центр тестування <https://www.testcentr.org.ua/uk/>
5. МОЗ України <https://moz.gov.ua/>
6. <http://www.webpathology.com/>
7. <https://www.geisingermedicallabs.com/lab/resources.shtml>
8. <https://www.rcpath.org/>
9. <https://www.cap.org/>
- <https://www.nccn.org/>

## **Пухлини з камбіальних ембріональних тканин. Пухлини дитячого віку що розвиваються по типу дорослих.**

#### **Основні питання теми:**

- 1.Визначити особливості пухлин у дітей.
- 2.Основні типи пухлин у дітей (класифікація), виходячи із принципів онтогенетичного розвитку.
- 3.Визначити макро- і мікроскопічні прояви пухлин з камбіальних ембріональних тканин (медулобластома, ретинобластома, нейробластома).
4. Визначити макро- і мікроскопічні прояви пухлин у дітей, що розвиваються за типом пухлин у дорослих.

#### **Пухлини симпатичних гангліїв**

**Гангліоневрома** — зріла, доброякісна, дизонтогенетична пухлина. Локалізується в задньому середостінні, в ретроперитонеальному просторі, на шийі, в клітковині тазу, в наднирковицях.

**Макроскопічно** являє собою часточковий, щільний вузол, чітко відокремлений від оточуючих тканин.

**Мікроскопічно** характерні клітини типу гангліозних, які розташовуються серед пучків пухкої волокнистої сполучної тканини і нервових волокон.

**Нейробластома (симпатобластома, симпатогоніома)** — незріла, злоякісна пухлина, складається з клітин, які нагадують симпатогонії. Зустрічається, головним чином, у дітей раннього віку, рідко — у дорослих. Локалізація найчастіше в наднирковицях, в задньому середостінні.

**Макроскопічно** має вигляд вузла, місцями з дифузним ростом, м'якої консистенції, жовтуватого кольору, з поширеними ділянками некрозу і крововиливів.

**Мікроскопічно** складається з двох типів клітин. Одні дрібні, типу симпатогоній, круглі, з вузьким обідком цитоплазми і невеликим овальним ядром ("голі ядра"), в якому хроматин розташовується у вигляді зерен. Інші, типу симпатобластів, більші, зі світлим ядром і щедрою цитоплазмою. За домінуванням клітин розрізняють симпатобластоми і симпатогоніоми. Клітини пухлини схильні до формування істинних і несправжніх розеток у вигляді вінчика з клітин, в центрі яких виявляється ніжнофібрилярна субстанція.

Клінічно росте швидко, рано метастазує в лімфатичні вузли, печінку, кістки.

Виділяють два типи метастазів — здебільшого в печінку (метастази Пеппера) і здебільшого в орбіту очей (метастази Гетчінсона).

**Гангліонейробластома** — злоякісний аналог гангліоневроми. Зустрічається здебільшого у дітей віком від 4 до 10 років.

**Макроскопічно** відрізняється від гангліоневроми наявністю виражених вторинних змін у вигляді ослизнення, крововиливів і некрозу. В тканині пухлини зустрічаються дрібні кісти.

**Мікроскопічна** картина поліморфна. Пухлина складається з незрілих нейроцитів різного ступеня диференціювання, починаючи від симпатогоній і симпатобластів і закінчуючи високо диференційованими гангліозними клітинами. Багато атипових мітозів.

Метастазує в регіонарні лімфатичні вузли. Може давати гематогенні метастази в легені, печінку, кістки.

## **Пухлини меланінутворюючої тканини**

Меланоцити, або меланінутворюючі клітини нейрогенного походження, можуть бути джерелом пухлиноподібних утворень, які називаються **невусами**, та **істинних пухлин** — **меланом**.

**Меланома (меланобластома, злоякісна меланома)** — незріла пухлина меланінутворюючої тканини. Це одна з найбільш злоякісних пухлин людини. Жінки частіше хворіють, але прогноз захворювання у них кращий, особливо у тих, які багато разів народжували і в пре клімактеричному періоді. Особи зі світлою шкірою і блакитними очима мають вищий ризик захворіти на меланому. У чорношкірих рідко виникає меланома.

**Локалізація:** шкіра, пігментна оболонка ока, мозковий шар надниркових, мозкові оболонки. Найчастіше меланоми локалізуються у шкірі обличчя, кінцівок і тулуба.

За **макроскопічною** картиною виділяють дві форми — вузлову меланому і поверхнево поширену меланому. Пухлина може мати вигляд коричнювато-чорної плями або синьо-чорного м'якого вузла.

**Мікроскопічно** різко виражений поліморфізм, пухлина складається з веретеноподібних або поліморфних, потворних клітин. У цитоплазмі більшості клітин виявляється меланін жовтувато-бурого кольору. Інколи зустрічаються безпігментні меланоми, які відрізняються найбільшою агресивністю. Дуже

багато мітозів.

Меланома рано дає гематогенні та лімфогенні метастази практично в усі органи. Меланома відноситься до пухлин з так званою відстроченою метастатичною хворобою (окулярні метастази). У хворих, які лікувалися з приводу меланоми і раку молочної залози, інколи розвиваються метастази через 15-20 років. Припускається, що очульні злоякісні пухлини, тобто які клінічно тривало не виявляються, та їх метастази не мають проявів в результаті їх часткового пригнічення імунною системою.

## **Кісткоутворюючі та хрящоутворюючі пухлини**

**Хондрома** — зріла доброякісна пухлина, яка копіює за морфологією зрілий гіаліновий хрящ. Частіше локалізується у фалангах пальців кисті, кістках зап'ястка, але може зустрічатися також у великих трубчастих кістках (стегно, плече, великогомілкова кістка) і в легенях. Зустрічається у всіх вікових групах, але частіше у дітей. Клінічно росте поволі, роками.

**Макроскопічно** хондрома являє собою вузол часточкової будови, щільний, голубого і білого кольору, нагадує хрящ.

**Мікроскопічно** пухлина має будову зрілого гіалінового хрящу. Клітинний атипізм виражений слабо. Хрящові клітини не різко відрізняються за величиною, з одним, інколи — двома, дрібними ядрами, розташовуються безладно в типових лакунах, відділених одна від одної більшою або меншою кількістю основної речовини гіалінового типу.

Значення пухлини визначається її локалізацією. Наприклад, при розташуванні в бронху вона може вести до ателектазу легені.

**Остеома** — зріла доброякісна кісткова пухлина. Переважна локалізація остеом — кістки черепа, особливо придаткові пазухи. Рідко зустрічається остеома в трубчастих кістках. Частіше вона виявляється в дитячому віці.

**Макроскопічно** має вигляд вузла, за консистенцією більш щільного, ніж нормальна тканина. В придаткових пазухах черепа вони інколи бувають множинними, ростуть у вигляді поліпа на ніжці. За відношенням до кістки остеома може бути периостальною, кортикальною або ендостальною. В більшості випадків остеоми діагностуються випадково при рентгенологічному дослідженні.

**Мікроскопічно** остеоми ділять на компактні і губчасті. Компактна остеома складається майже повністю з кісткової маси тонковолокнистої або пластинчастої будови з дуже вузькими судинними каналами. Губчаста остеома представлена чіткою сіткою кісткових балок, але розташованих безладно. Міжбалкові простори заповнені клітинно-волокнистою тканиною. Вона не має чітких меж з навколишньою кістковою тканиною.

Поєднання множинних остеом, які локалізуються в нижній щелепі, склепінні черепа і довгих кістках, з поліпозом кишки і пухлинами м'яких тканин отримало назву синдрому Гарднера.

**Остеосаркома** — це збірне поняття, яке включає незрілі злоякісні пухлини кістко - і хрящоутворюючої тканини, такі як периостальна хондросаркома, пери - та інтракортикальна остеогенна саркома, злоякісна остеобластома. Необхідно

знати, що для верифікації остеогенних пухлин обов'язкове рентгенологічне дослідження. Таким чином, діагноз є рентгено-морфологічним. Вік хворих коливається від 6 до 60 років, 50% складають пацієнти, молодші 30 років. Рентгенологічно відзначається стоншення і руйнування кортикального шару кістки.

**Макроскопічно** пухлина строкатого вигляду — від біло-сірого до коричнево-червоного забарвлення, пухкої консистенції, незважаючи на наявність осередкового заплінення.

**Мікроскопічно** основний тканинний компонент пухлини представлений кістковими та остеїдними структурами, вистеленими атиповими остеобластами, з наявністю безлічі тонкостінних судин, зустрічається безліч атипових фігур мітозу. Метастазування здійснюється здебільшого гематогенним шляхом, головним чином — в легені.

**Пухлини центральної нервової системи та оболонок мозку** поділяються на нейроектодермальні і менінгосудинні.

1. Нейроектодермальні:

А. Астроцитарні:

—астробластома;

—астроцитома.

Б. Олігодендрогліальні:

—олігодендрогліома.

В. Низькодиференційовані та ембріональні пухлини:

—медулобластома;

—гліобластома.

Г. Пухлини епендими і хоріоїдного сплетення:

—епендимома;

—епендимобластома;

—хоріоїдпапілома;

—хоріоїдкарцинома.

2. Пухлини мозкових оболонок:

—менінгіома;

—менінгеальна саркома.

Необхідно відзначити, що за клінічним перебігом всі пухлини центральної нервової системи завжди є злоякісними, тому що навіть при повільному ростові завжди тиснуть на життєво важливі центри, викликаючи порушення їхньої функції.

**Астроцитома** — найчастіша зріла нейроектодермальна пухлина. Спостерігається в молодому віці, інколи у дітей. Локалізується у всіх відділах мозку.

**Макроскопічно** являє собою вузол діаметром 5-10 см, на окремих ділянках без чітких меж. Тканина новоутворення однорідного виду, інколи з наявністю кіст. Бідна на судини, росте поволі.

**Мікроскопічно** представлена клітинами типу астроцитів і гліальними волокнами в різному співвідношенні.

**Астробластома** відрізняється клітинним поліморфізмом, швидким ростом, некрозами, може давати внутрішньомозкові метастази по лікворних шляхах.

**Олігодендрогліома** — зріла пухлина, частіше зустрічається в жінок у віці 30-40

років, локалізується здебільшого в лобовій і скроневій областях і підкоркових вузлах.

**Макроскопічно** має вигляд осередку, який являє собою сірувато-білувату тканину з безліччю дрібних кіст, що містять слизові маси.

**Мікроскопічно** складається з невеликих, рівномірно розташованих клітин з дрібними гіперхромними круглими ядрами, які немов би «висять» у світлій цитоплазмі. Пухлина багато васкуляризована судинами капілярного типу.

**Медулобластома** — пухлина побудована з незрілих клітин — медулобластів, тому відрізняється особливо вираженою незрілістю і злоякісністю. Зустрічається здебільшого у дітей, частіше у хлопчиків 2-7 років, найчастіша локалізація — черв'як мозочка.

**Макроскопічно** — сірувато-рожева, дуже м'яка, інколи являє собою напіврідку, напівпрозору масу. Нерідко проростає м'які мозкові оболонки, метастазує по субарахноїдальному простору.

**Мікроскопічно** складається з низько диференційованих дрібних клітин з незначною цитоплазмою і овальними гіперхромними ядрами. Мітози численні. Характерними є псевдорозетки, в яких пухлинні клітини розташовуються навколо безсудинного еозинофільного центру.

**Гліобластома** — незріла злоякісна пухлина, друга за частотою після астроцитом пухлина головного мозку. Зустрічається частіше у віці 40-60 років.

Локалізується у білій речовині будь-яких відділів головного мозку.

**Макроскопічно**, як і медулобластома, росте дифузно, м'якої консистенції, строката — з наявністю осередків некрозу і крововиливів.

**Мікроскопічно** виражений поліморфізм пухлинних клітин, ядра яких варіюють за величиною і вмістом хроматину. Відзначається безліч мітозів.

**Клінічно** пухлина росте швидко і може призвести до смерті хворого протягом декількох місяців. Метастази розвиваються тільки в межах головного мозку.

**Епендимома** — зріла пухлина. Спостерігається здебільшого в дитячому і молодому віці.

**Макроскопічно** має вигляд вузла сірого кольору, локалізується найчастіше в порожнині шлуночків, рідше поширюється екстравентрикулярно.

**Мікроскопічно** складається з круглих та овальних епендимальних клітин, які формують периваскулярні псевдорозетки і містять хроматин у вигляді дрібних зерен.

**Епендимобластома** — незрілий аналог епендимоми, відрізняється вираженим клітинним поліморфізмом, безліччю мітозів і реакцією судин, росте інфільтративно. Метастазує по субарахноїдальному простору. Це найчастіша пухлина півкуль мозку у дітей.

**Хоріоїдпапілома** — зріла пухлина, яка розвивається з епітелію судинних сплетень шлуночків мозку.

**Макроскопічно** — це ворсинчастий вузол, який лежить в порожнині шлуночка.

**Мікроскопічно** — складається з численних ворсиноподібних структур, покритих шаром епітеліальних клітин, подібних до епітелію нормального судинного сплетення.

**Хоріоїдкарцинома** зустрічається винятково рідко, **мікроскопічно** має будову папілярного раку.

**Менінгіома (арахноїдендотеліома)** — зріла пухлина, яка виникає з клітинних елементів оболонки мозку.

**Макроскопічно** росте у вигляді вузла, покритого тонкою капсулою, зв'язаного з твердою мозковою оболонкою, втискається в мозок. Рідко зустрічаються менінгіоми м'якої оболонки, які розташовуються в Сільвієвій борозні. Тканина пухлини на розрізі волокниста, щільна, білого кольору. Ці пухлини можуть призводити до атрофії від тиску кісткової тканини, виходити за межі черепа, проростати м'язову тканину і формувати екстракраніальні вузли.

**Мікроскопічно** існує багато варіантів залежно від клітинного складу.

Найхарактернішими є полігональні світлі клітини з кругло-овальними ядрами, з ніжним малюнком хроматину. Нерідко пухлина має альвеолярний вигляд.

Інколи зустрічається велика кількість псамоматозних тілець.

**Менінгеальна саркома** — злоякісний аналог менінгіоми. Спостерігається рідко, як правило, у дітей і в юнацькому віці.

**Макроскопічно** росте інфільтративно, пляшкоподібної форми, сіро-рожевого кольору.

**Мікроскопічно** має будову гемангіоендотеліосаркоми.

**Тератоми** (від грец. *teratos* — потворність, виродливість) можуть містити елементи, які утворюються з усіх трьох гермінативних шарів: ендодерми, ектодерми і мезодерми і мають ознаки диференціювання в різні структури організму. Таким чином, в тератомах можна знайти нервову тканину, слизову оболонку дихальних шляхів і шлунково-кишкового тракту, хрящ, кістки, шкіру, зуби, волосся. Тканина пухлини не відокремлена від нормальних тканин в ділянці походження. Згідно однієї з теорій, тератоми являють собою недорозвинені тканини близнюка (близнюк всередині близнюка), але тератоми відрізняються від плоду тим, що різні тканини значною мірою дезорганізовані. Тератоми класифікуються на зрілі (високо диференційовані, утворені з тканин дорослого типу) і незрілі (утворені з тканин ембріонального типу). Незрілі тератоми завжди злоякісні, в той час як зрілі тератоми можуть бути і доброякісними, і злоякісними. Більшість зрілих тератом доброякісні, наприклад, зріла тератома яєчника (дермоїдна кіста). Зрілі тестикулярні тератоми доброякісні, якщо вони виникають у дитячому віці, і в основному злоякісні в дорослих. Для визначення доброякісності і злоякісності тератом використовуються незвичайні критерії, наприклад, ступінь зрілості тканин, які її складають, місце місцезнаходження і вік пацієнта.

### **Питання для самоконтролю.**

1. Назвіть пухлини з мезенхімальних камбіальних тканин.
2. Медулобластома локалізація, морфологічна характеристика.
3. Ретинобластома локалізація, макро- та мікроскопічна характеристика.
4. Нейробластома локалізація, макро- та мікроскопічна характеристика.
5. Назвіть пухлини які розвиваються за типом пухлин у дорослих.
6. Астроцитома локалізація макро- та мікроскопічна характеристика.
7. Юнацька ангіофіброма локалізація, макро-та мікроскопічна характеристика.
8. Саркома Юінга локалізація, макро- та мікроскопічна характеристика.

## **Кардіоміопатії. Ендокардит Леффлера. Ідіопатичний**

## міокардит. Набуті вади серця.

### Основні питання теми:

1. Класифікація кардіоміопатій.
2. Первинні (ідіопатичні кардіоміопатії)
3. Вторинні кардіоміопатії.
4. Ендокардит Леффлера.

**Кардіоміопатії** (від грец. *myos* — м'яз, *kardia* — серце, *pathos* — хвороба) — група захворювань, які характеризуються первинними дистрофічними змінами міокарда. Ця група включає захворювання некоронарного і неревматичного походження, різні за етіологією (метаболічні, ендокринні та інші) і патогенезом, але подібні клінічно. Основний **клінічний прояв кардіоміопатій** — недостатність скоротливої функції міокарда у зв'язку з його дистрофією.

Існує велика кількість визначень і класифікацій кардіоміопатій. Вузол проблеми зав'язаний в інтерпретації самого терміну “кардіоміопатія”. Етимологічно цей термін означає “хвороби серцевого м'яза”. Більшість прийнятих класифікацій виключають з нього пошкодження міокарда, які виникають внаслідок ішемії, артеріальної гіпертензії, гіпертензії малого кола кровообігу, патології клапанів серця і природжені кардіопатії.

Оскільки кардіоміопатії можуть зустрічатися при найрізноманітнішій патології, знання даного розділу патології необхідні практичним фахівцям будь-якого медичного профілю для проведення профілактики їх розвитку або призначення патогенетично обґрунтованої терапії.

Розрізняють **первинні (ідіопатичні) і вторинні кардіоміопатії**.

Класифікація первинних кардіоміопатій з невстановленою етіологією заснована на основі патофізіологічних аспектів.

Серед **первинних (ідіопатичних) кардіоміопатій** виділяють:

- гіпертрофічну (констриктивну);
- дилатаційну (конгестивну);

— рестриктивну (ендоміокардіальний фіброз). Вторинні кардіоміопатії запропоновано класифікувати залежно від основного захворювання, з яким вони зв'язані.

**До вторинних кардіоміопатій відносять:**

**А. Алкогольну.**

**Б. Метаболічні** (при гіпертиреозі, гіпотиреозі, гіпокаліємії, гіперкаліємії, глікогенозі, недостатності тіамінів та інших вітамінів).

**В. Асоційовані з хворобами сполучної тканини** (ревматоїдний артрит, червоний вовчак, вузликосий періартеріїт, склеродермія, дерматоміозит, псоріаз).

**Г. Асоційовані з нервово-м'язовими хворобами** (м'язова дистрофія, міотонічна дистрофія, атаксія Фрідріха тощо).

**Д. Асоційовані з дисліпідозом і мукополісахаридозом** (синдром Хантера-Хурлера, хвороба Фабрі, хвороба Сандхоффа). **Е. Медикаментозні та**



**токсичні** (ліки: еметин, ізопротеренол, солі важких металів: кобальт, миш'як, тощо).

**Є. Асоційовані з інфільтраціями при лейкемії, карциноматозі, саркоїдозі.**

**Ж. Асоційовані з інфекціями (вірусні, бактеріальні та паразитарні).**

**З. Сенильні.**

**И. Асоційовані з хворобами органів травлення (синдром порушеного всмоктування (мальабсорбція), панкреатит, цироз печінки тощо).**

**І. Інші.**

### **ПЕРВИННІ (ІДІОПАТИЧНІ) КАРДІОМІОПАТІЇ**

**Гіпертрофічна (констриктивна) кардіоміопатія** має спадковий характер і передається за аутосомним типом. Вона зустрічається в різних вікових групах від 9 до 78 років.

Розрізняють дві форми ідіопатичної гіпертрофічної кардіоміопатії: **дифузну і локальну. Локальну позначають ще як “ідіопатичний гіпертрофічний субаортальний стеноз”**. При першій формі відзначається дифузне потовщення міокарда лівого шлуночка і міжшлуночкової перегородки, праві відділи серця гіпертрофуються рідко, розмір порожнини серця нормальний або зменшений. При локальній формі гіпертрофія міокарда виявляється в ділянці верхівки лівого шлуночка, що веде до субаортального звуження (субаортальний м'язовий стеноз).

При обох формах клапанний апарат серця і вінцеві артерії не змінені. Маса серця значно збільшена - до 600-650 г, в деяких випадках - до 1200-1300 г. Для гіпертрофічної кардіоміопатії характерна асиметрична гіпертрофія міжшлуночкової перегородки. Товщина її завжди більша, ніж товщина лівого шлуночка. Інколи спостерігається ізольована гіпертрофія міжшлуночкової перегородки без гіпертрофії стінки лівого шлуночка. Порожнини обох шлуночків або не змінені, або зменшені в обсязі. Мікроскопічно, особливо в міжшлуночковій перегородці, м'язові волокна мають характерну картину. Замість паралельного розташування, кардіоміоцити утворюють вузлуваті закручення, інколи вони розташовуються перпендикулярно у відношенні один до одного. Інколи подібні зміни спостерігаються в папілярних м'язах, які здійснюють функцію мітрального клапана. Тому в цих хворих може спостерігатися також і недостатність мітрального клапана. Ехокардіографічне дослідження полегшує постановку діагнозу. Застосування лікарських препаратів, які посилюють скоротливу спроможність лівого шлуночка, небезпечне. Лікування хірургічне. Приблизно третина хворих помирає зненацька від гострої серцевої недостатності, механізм якої доки залишається невідомим. Причина смерті інших – прогресуюча серцева недостатність.

**Дилатаційна (конгестивна) кардіоміопатія.** Назва цієї форми кардіоміопатії визначена патофізіологічною суттю захворювання, але не етіологією. Для дилатаційної кардіоміопатії характерне різке розширення (дилатація) порожнини серця. Чіткого родинного анамнезу в цих хворих не прослідковується. Чоловіки страждають частіше – 2/1. У жінок кардіоміопатія частіше виявляється після пологів. У чоловіків в анамнезі досить часто — алкоголізм. Деякі автори зв'язують її розвиток з вірусним міокардитом

(особливо вірусом Коксаки). Висловлюються припущення про значення в розвитку цього виду кардіоміопатії поєднаної дії вірусу і алкоголю.

Серце набуває шароподібної форми, маса його збільшується від 500 до 1000 г, особливо за рахунок лівого шлуночка. Міокард в'ялий, тьмяний, з білуватими прошарками сполучної тканини, характерне чергування гіпертрофованих та атрофованих кардіоміоцитів. Клапанний апарат і вінцеві артерії серця не змінені. В порожнині серця нерідко виникають пристінкові тромби. Мікроскопічно виявляється дифузний фіброз, який поєднується як з атрофією, так і з гіпертрофією кардіоміоцитів. У збільшених кардіоміоцитах відзначається значне збільшення обсягу ядер, кількості мітохондрій, гіперплазія апарату Гольджі, збільшення кількості міофібрил, вільних і зв'язаних з ендоплазматичним ретикулумом рибосом, зайва кількість гранул глікогену. Відзначається також збільшення кількості ліпідних включень, лізосом і зерен ліпофусцину. При декомпенсації виявляється альтерація мітохондрій, міофібрил, набряк строми.

**Рестриктивна кардіоміопатія.** Ця група включає три форми – 1. Кардіоміопатія, асоційована з амілоїдозом; 2. Ендокардіальний фіброеластоз; 3. Ендокардіальний фіброз. При цьому виді первинної кардіоміопатії знаходять дифузний або вогнищевий фіброз ендокарда лівого, рідше правого шлуночка; інколи в процес втягується задня стулка мітрального клапана. Часто зустрічаються пристінкові тромби з наступною їхньою організацією. Потовщення ендокарда, інколи різко виражене (до 3-5 см), веде до зменшення (облітерації) порожнини шлуночка. У хворих виявляється підвищення венозного тиску з розширенням шийних вен, набряк, асцит і “серцевий мускатний цироз печінки”. Хворі помирають при явищах прогресуючої серцевої недостатності.

## ВТОРИННІ КАРДІОМІОПАТІЇ

Морфологічні прояви вторинних кардіоміопатій достатньо поліморфні у зв'язку з різноманітністю причин, які їх викликають. Але в основі вторинних кардіоміопатій незалежно від етіологічних чинників лежить дистрофія кардіоміоцитів.

Найчастішою причиною вторинних кардіоміопатій є алкоголізм.

**Алкогольна кардіоміопатія.** Етанол діє токсично на кардіоміоцити. Крім того, хронічна етилова інтоксикація часто поєднується з недостатністю харчування (наприклад, “бері-бері” або недостатність вітаміну В<sub>1</sub>). Алкогольна кардіоміопатія здебільшого зустрічається в людей середнього віку, часто різко кахектичних з великим стажем алкоголізму. Точний механізм ураження міокарда ще недостатньо вивчений. Доведено, що алкоголь призводить до накопичування в кардіоміоцитах жирних кислот в результаті недостатності енергії, необхідної для їх діяльності. Ацетальдегід, який утворюється при метаболізмі алкоголю, може бути чинником прямого токсичного впливу на протеїновий синтез. Алкоголізм також супроводжується активацією латентних вірусів.

Макроскопічно ця форма ідентична до описаної при конгестивній кардіоміопатії з дилатацією шлуночків, але з більш інтенсивним дифузним інтерстиціальним фіброзом міокарда. Міокард в'ялий, глинястого вигляду,

інколи з невеликими рубчиками. Коронарні артерії інтактні. При мікроскопічному дослідженні відзначається поєднання дистрофії (гідропічної і жирової), атрофії і гіпертрофії кардіоміоцитів, зустрічаються вогнища лізису кардіоміоцитів і склерозу. Пошкоджені ділянки міокарда чергуються з незміненими. При електронно-мікроскопічному дослідженні біоптатів серця знаходять кістозні розширення саркоплазматичної сітки і Т-системи кардіоміоцитів, що вважається характерним для алкогольної кардіоміопатії. Ускладнення алкогольної кардіоміопатії — раптова смерть (фібриляція шлуночків) або хронічна серцева недостатність, тромбоемболічний синдром.

**Ускладнення кардіоміопатії** виражаються в основному хронічною серцево-судинною недостатністю або тромбоемболічним синдромом у зв'язку з наявністю тромбів у порожнинах серця.

### **Метаболічні кардіоміопатії**

**Гіпотиреоз** може викликати особливі зміни серця, відомі під назвою “мікседематозне серце”. Пошкодження серця в основному спостерігаються при важких формах **мікседеми**. Макроскопічно серце розширене за рахунок його правої половини, бліде і в'яле. Мікроскопічно виявляється гідропічна вакуольна дистрофія кардіоміоцитів з накопичуванням в парануклеарній зоні мукополісахаридів і відтисненням міофібрил до периферії клітини.

**Гіпертиреоз**, якщо він достатньо інтенсивний, може стати причиною **кардіотиреозу**. Основні клінічні його прояви: тахікардія і порушення серцевого ритму, головним чином, по типу фібриляції передсердь. Крім того, в деяких хворих спостерігається прогресуюча конгестивна серцева недостатність. В деяких випадках кардіоміопатія є попередником і коронарозумовленою. У важких випадках спостерігається дрібновогнищева жирова або вакуольна дистрофія кардіоміоцитів і невеликі лімфоцитарні інфільтрати в стромі. Одні автори вважають, що ці зміни неспецифічні, інші підтримують думку, що вони є результатом прямої токсичної дії тиреоїдного гормону. Деякі автори вважають, що кардіотиреоз є лише загостренням раніше існуючого серцевого захворювання і виявляється завдяки гіперметаболізму з підсиленням серцевої діяльності, яка характерна для гіпертиреозу. Однак, на аутопсії дуже рідко знаходять передуючі пошкодження серця, тому можливо, що саме кардіотиреоз і є безпосередньо сутністю гіпертиреозу.

**Гіпокаліємія** супроводжується завжди дистрофічними змінами нирок, скелетних м'язів, але особливо серцевого м'яза. Основні причини гіпокаліємії наступні:

- недостатнє надходження калію до організму;
- екстенсивні втрати калію внаслідок частого блювання, поносу і захворювання нирок;
- гіперкортицизм (хвороба Кушинга, гіперальдостеронізм);
- масове надходження усередину клітин організму калію, яке спостерігається при алкалозі, родинній гіпокаліємії з паралічем;
- введення інсуліну і глюкози.

В експериментальних тварин і у людини при калієвій недостатності в міокарді спостерігається різке набухання кардіоміоцитів з втратою поперечної смугастості, інколи вогнищевий некроз клітин. Крім того, виявляється

інтерстиціальний набряк, гістіоцитарні інфільтрати. В клініці відзначається порушення ритму серця, а інколи - його зупинка.

**Гіперкаліємія** також супроводжується завжди дистрофічними змінами серцевого м'яза. Вона може виникнути при:

- зайвому надходженні калію при внутрішньовенному введенні;
- збільшеному введенні калію per os;
- гострому тубулонефриті;
- хворобі Аддисона;
- обмінному ацидозі;
- у хворих з не лікованим діабетом.

З морфологічної точки зору явних порушень не виявляється. Клінічно спостерігається брадикардія, інколи фібриляція шлуночків.

### **Карциноїдний синдром**

Ураження серця – один з головних елементів карциноїдного синдрому, який характеризується: почервонінням шкіри (внаслідок артеріального повнокров'я), нудотою, блювотою, практично постійним поносом, приступами бронхоспазму, які симулюють астматичні кризи.

Гіперсекреція 5-гідрокситриптаміну, брадикініну і гістаміну клітинами злоякісного карциноїду супроводжується розвитком у хворих важкої серцевої недостатності, зумовленої розширенням порожнини правої половини серця. Мікроскопічно виявляється вогнищевий ендокардіальний фіброз, гіаліноз, практично повна втрата еластичних волокон і наявність дрібних скупчень лімфоцитів і мастоцитів. Макроскопічно ці осередки мають вигляд потовщених (1-2 мм) хрящоподібних бляшок і виявляються в парієтальному ендокарді, а також в трикуспідальному і легеневому клапанах. Електронномікроскопічно встановлено, що ці потовщення утворені винятково гладком'язовими волокнами, які оточені стромою, багатою на глікозаміноглікани, колаген і мікрофібрили. Еластичні волокна відсутні. Ці гладком'язові клітини відносяться до похідних первинної мезенхіми і зустрічаються в нормі в субендотеліальному просторі. Ендотелій, розташований на поверхні бляшок, нормального вигляду і навіть відділений від цих бляшок нормальною внутрішньою еластикою. Деякі з цих клітин мають ознаки фібробластів. В легеневому клапані розвивається виражений стеноз, в той час як в трикуспідальному клапані переважає недостатність. Аналогічні, поверхнево розташовані ділянки, виявляються також і в папілярних м'язах. Ліва половина серця пошкоджується рідко. Ізольоване пошкодження вушка серця спостерігається при карциноїді бронха.

Патогенез бляшок неясний. Було запропоновано безліч гіпотез, однак на сьогодні більшість дослідників схильні вважати, що їхнє формування зумовлене ступенем циркуляції серотоніну або брадикініну. Разом з тим, незважаючи на багаторазові спроби відтворити подібні пошкодження в експериментальних тварин шляхом тривалого введення серотоніну і брадикініну, отримані зміни, які не ідентичні тим, котрі спостерігаються у людини. Присутність в таких ділянках великої кількості фібрину дала підставу припускати, що спочатку відбувається вогнищева коагуляція фібрину з наступною його організацією.

Хворі помирають або від серцевої чи печінкової недостатності, або

ускладнень, пов'язаних з прогресією пухлини.

### **Катехоламіни**

Введення великих доз катехоламінів провокує розвиток у тварин пошкоджень серця, які аналогічні тим, що спостерігаються у хворих на феохромоцитому надниркових. Ці зміни виражаються у вигляді наявності субендокардіальних екхімозів і дрібних вогнищ некрозу в міокарді. Вони зумовлені прямим токсичним ефектом катехоламінів і підсиленим споживанням кардіоміоцитами кисню, що створює передумови для розвитку відносної аноксії, зумовленої недостатністю кисню.

### **Медикаментозні та токсичні кардіоміопатії**

Токсичні пошкодження міокарда можуть бути спровоковані дуже багатьма агентами: еметином, літієм, кадмієм, кобальтом, миш'яком, ізопротеренолом та іншою отрутою.

Морфологічно пошкодження міокарда виявляються у вигляді вогнищевих дистрофій аж до розвитку мікроінфарктів з периферичною запальною реакцією. Найяскравішим прикладом токсичної кардіоміопатії є кардіоміопатія, яка спостерігається у любителів пива. Вона зумовлена наявністю в ньому **кобальту**. Його додають до пива для покращання пінявості, нітрохи не піклуючись про наслідки, про токсичне ураження міокарда. Кобальт блокує використання вітаміну В<sub>1</sub>, а також безпосередньо впливає на зміну ензимних процесів клітини. В гострій стадії розвитку **кобальтової кардіоміопатії** відзначається наявність гідропічної та жирової дистрофії, деструкція внутрішньоклітинних органел, вогнищевий некроз кардіоміоцитів. Незабаром розвивається дифузний або дрібно вогнищевий інтерстиціальний фіброз, на виході викликаючи формування поширених рубців. Кобальтова кардіоміопатія значно важча від алкогольної. Якщо діагноз поставлений вчасно, то спостерігається клінічне видужання хворих. У багатьох країнах прийнятий закон, який забороняє додавання кобальту до пива.

Ізопротеренол має велике практичне застосування при кардіогенному шоку в якості стимулятора серцевої діяльності. Експериментально доведено, що цей препарат здатний викликати вогнища ураження, які подібні до мікроінфарктів.

### **Інші кардіоміопатії**

**Кардіоміопатія, зумовлена порушенням метаболізмом глікогену.** Ізольоване зайве накопичування глікогену спостерігається в серцевому м'язі навколо постінфарктного рубця. Аналогічна картина спостерігається також при цукровому діабеті, зрозуміло при гіперглікемії або після тривалої інтравенозної перфузії гіпертонічного розчину глюкози. Дифузна інфільтрація глікогеном серцевих м'язових волокон розвивається при різних старечих глікогенозах, зокрема, при хворобі Помпе. В усіх цих випадках кардіоміоцити набрякають і вакуолізуються, в результаті чого серце гіпертрофується.

**Кардіоміопатія, зумовлена порушенням метаболізмом ліпідів.** **Стеатозом, або жировою дистрофією міокарда** називається поява жирових вакуоль в цитоплазмі кардіоміоцитів. Це явище може бути зумовлене різними причинами: аноксією різного походження, зокрема, при великій крововтраті, шоку, дихальній недостатності, інфекціях, інтоксикаціях. Існує два

морфологічні типи жирової дистрофії серця: дифузний, при якому серце нагадує жовту уніформу, м'яке і в'яле, в інших випадках має вигляд шкіри тигра ("тигрове серце") або зебри.

**Просте ожиріння** серця характеризується накопичуванням жирових клітин у стромі. Відбувається переважне накопичування жирової клітковини в передній стінці правого шлуночка. Воно менш виражене в лівому шлуночку.

Дисліпідоз серця інколи спостерігається при запальних хронічних процесах і виявляється як в інтрамуральних кардіоміоцитах, так і в міоцитах ендокарда.

Хімічний склад ліпідів різноманітний. Наприклад, при хворобі Фабрі відбувається накопичування в кардіоміоцитах сфінголіпідів, які виявляються у вигляді патогномонічних пластинчастих і листоподібних лізосомних включень.

**Кардіоміопатія, зумовлена порушенням метаболізмом білків.** Важка вакуольна дистрофія кардіоміоцитів не є специфічною і, як правило, є проявом анексії або інтоксикації. У випадку вираженого набухання, наприклад, при гіаліново-крапельній дистрофії кардіоміоцити роздуті і гомогенні, в їх цитоплазмі виявляються дрібні оксифільні гранули. При вакуольній дистрофії вони просвітлені та імбібовані прозорою рідиною. В обох випадках серце макроскопічно бліде і в'яле.

**Гіалін-асоційована кардіоміопатія** характеризується появою в цитоплазмі кардіоміоцитів гомогенних дрібних ацидофільних гранул і пікнозом ядер. Вона спостерігається при дистрофічному цирозі Ценкера, в зоні постінфарктного рубцювання, а також при метаболічній кардіоміопатії типу "бері-бері".

**Амілоїдоз серця.** Серце практично завжди втягується в процес при вторинному генералізованому амілоїдозі поряд з іншими органами мезодермального походження. Крім того, в осіб, старших 80 років, більш як у 20% випадків відзначається відкладення амілоїду. Відкладення амілоїду виявляються, головним чином, в стінках венозних судин, розташованих у товщі міокарда. За своїми тинкторіальними, гістохімічними та ультраструктурними властивостями він відповідає звичайному амілоїду. Його розташування носить вогнищевий характер і огортає м'язові волокна. Серце збільшене в об'ємі. Міокард макроскопічно з сальним блиском, ендокард і клапани містять дрібні горбки коричневатого кольору.

**Кардіоміопатія, зумовлена порушенням метаболізмом мінералів.** **Дистрофічне звапніння** і осифікація здебільшого пов'язані з віком. Виражена інкрустація солями кальцію аортального клапана свідчить про склеро-атероматозні зміни. Вона може також спостерігатися у зоні постінфарктного рубцювання, а також на виході ревматичного вальвуліту мітрального і аортального клапанів. Ділянки відкладення солей кальцію дадуть базифільне забарвлення, реакція з азотнокислим сріблом за Косом позитивна (аспідно-чорний колір).

**Метастатична кальцифікація,** зумовлена гіперкальціємією, спостерігається при остеолітичних метастазах, при аденомі прищитовидних залоз та інших випадках і локалізується у стінках кровоносних судин між кардіоміоцитами.

При гіпокаліємії поряд з електрокардіографічними змінами виявляється також і її морфологічний субстрат. Зміни носять вогнищевий характер дистрофічних пошкоджень: відбувається втрата поперечної смугастості кардіоміоцитів, їх значне набухання, гіаліново-крапельна та жирова дистрофія.

#### **Кардіоміопатія, зумовлена порушенням метаболізму пігментів.**

Накопичування гемосидерину характерне для загального гемохроматозу. Воно здебільшого спостерігається при вторинному гемохроматозі. В більшості випадків пігментація слабо виражена в перинуклеарній зоні кардіоміоцитів. Якщо вона досягає значних розмірів, то спостерігається серцева недостатність. При цьому безліч гранул гемосидерину виявляється як в кардіоміоцитах, так і в різко потовщеній стромі.

**Кардіоміопатія, зумовлена порушенням метаболізму вітамінів та недоїданням.** Найкраще відомі випадки серцевої недостатності при недостатності вітаміну В<sub>1</sub> або хворобі бері-бері. Пошкодження проявляються у вигляді гідропічної або жирової дистрофії кардіоміоцитів, інтерстиціального набряку, фіброзу, здебільшого субендокардіального, а макроскопічно - у вигляді дилатаційної кардіоміопатії. Виражене тривале недоїдання, таке як “квашиоркор” супроводжується ураженням і серця. Пошкодження серця при муковісцидозі є результатом загальних порушень, пов’язаних з білковим обміном, авітамінозом В<sub>1</sub> або вітаміном Е. В майже 30% випадків спостерігаються некротичні зміни, в усіх випадках – дифузний склероз і дистрофічні зміни кардіоміоцитів. При кахексії в епікардіальній клітковині спостерігається желеподібний набряк.

#### ***Питання для самоконтролю:***

1. Назвіть класифікацію первинних кардіоміопатій.
2. Охарактеризуйте первинну гіпертрофічну кардіоміопатію.
3. Морфологічна характеристика дилатаційної кардіоміопатії.
4. Назвіть класифікацію вторинних кардіоміопатій.
5. Алкогольна кардіоміопатія, її особливості.
6. Метаболічна кардіоміопатія – при яких захворюваннях зустрічається.
7. Хвороба Фабрі, морфологічна характеристика.
8. Морфологічна характеристика кардіоміопатії асоційованої з інфекціями.

### **Хвороба Альцгеймера. Розсіяний склероз. Боковий аміотрофічний склероз. Постреанімаційна енцефалопатія.**

#### ***Основні питання:***

1. Хвороба Альцгеймера, етіологія, патогенез, патоморфологія.
2. Розсіяний склероз, етіологія, патогенез, патоморфологія.
3. Боковий аміотрофічний склероз, етіологія, патогенез, патоморфологія.
4. Постреанімаційна енцефалопатія, патоморфологія.

**Хвороба Альцгеймера (ХА)** характеризується прогресуючим зниженням когнітивних функцій і розвитком поведінкових розладів та є найбільш частою причиною деменції у старечому віці (40-50% з усіх випадків деменції). Хвороба

зустрічається в 10-15% людей віком від 65 років, та більше 20% серед людей віком понад 80 років. Вперше описана німецьким психіатром Альцгеймером.

**Етіологія:** в 5% випадків виявляються сімейні форми. Надається велика роль спадковій схильності. Жінки хворіють частіше ніж чоловіки. Раніше вважали, що хвороба обумовлена дефіцитом ацетилхоліну і його ферментів в структурах кори головного мозку. Клінічні прояви хвороби Альцгеймера пов'язані із старечим церебральним амілоїдозом, що виявляють у 100% хворих.

**Патоморфологія. Макроскопічно** - церебральна атрофія, зменшення об'єму та маси мозку, атрофія звивин кори, розширення кіркових борозен і шлуночкової системи. Атрофії підлягають тім'яна, скронева та лобна частки у зв'язку з якою можливий розвиток зовнішньої гідроцефалії.

**Мікроскопічно:** втрата нейронів кори мозку, гіпокампу, базального ядра Мейнерта та блакитної плями. У збережених нейронах виявляється дегенерація дендритів. В корі є сенильні амілоїдні бляшки, нейрофібрилярні відкладання в нейронах, наявні тільця Хірано (актинові мікрофіламенти в проксимальних дендритах). Іноді спостерігається втрата нейронів чорної субстанції та тілець Леві.

**Наслідки:** виражені інтелектуальні розлади, емоційна лабільність, порушення кіркових функцій, зниження мотивацій, збудження та порушення соціальної поведінки. При важкому перебігу можливі екстрапірамідні симптоми, логоклонії, епілептичні напади.

**Причиною смерті** при хворобі Альцгеймера здебільшого бувають респіраторні інфекції, бронхопневмонія, деменція.

**Хвороба Паркінсона** – ідіопатичне повільно прогресуюче дегенеративне захворювання ЦНС, для якого характерні уповільнення рухів, ригідність м'язів, тремор в спокої. В 1817 році англійський лікар Дж. Паркінсон вперше описав захворювання під назвою «тремтливий параліч». Хвороба Паркінсона складає 75-80% всіх випадків синдрому паркінсонізму. Захворюваність на хворобу Паркінсона складає 60-140 осіб на 100 000 населення. Частіше хворіють чоловіки.

**Етіологія:** нині чітко не визначена, до етіологічних факторів ризику відносять:

1. Старіння.
2. Генетична схильність.
3. Дія факторів зовнішнього середовища.

**Патоморфологія:** основні патологоанатомічні зміни спостерігаються в чорній субстанції та блідій кулі у вигляді дегенеративних змін і загибелі нервових клітин. Втрачається пігментація в нейронах чорної субстанції і блакитної плями.

**Мікроскопічно** виявляються пігментовані нейрони, невеликі позаклітинні відкладання меланіну, що виникають внаслідок загибелі нейронів, окремі нейрони атрофовані, депігментовані, частина збережених нейронів містить сферичні еозинофільні цитоплазматичні включення - тільця Леві. На місці загиблих клітин виникають вогнища розростання гліальних елементів. Вражаються дофамінові та норадренергічні шляхи, які йдуть від блакитної плями до кори великих півкуль.

**Наслідки:** брадикінезія, ригідність та тремор верхніх кінцівок у стані спокою, а на пізніх етапах - постуральна нестабільність – хворі не можуть утримати тіло у рівновазі та встановити центр тяжіння.

**Причина смерті:** бронхопневмонія, респіраторні інфекції, захворюваність характерна для нерухомих хворих при відсутності лікування.



**Розсіяний склероз** - прогресуюче хронічне захворювання ЦНС, що характеризується утворенням у головному і спинному мозку (у білій речовині) розсіяних осередків демієлінізації, де відбувається розростання глії з формуванням осередків склерозу - бляшок. Починається захворювання у віці 20 - 40 років, частіше у чоловіків, ніж у жінок. Перебігає хвилеподібно, періоди ремісії змінюються періодами загострення.

**Етіологія і патогенез:** причини захворювання досі чітко не з'ясовані. Найбільше значення надається вірусному походженню хвороби, у 80% хворих в крові знаходять противірусні антитіла. Припускають що вірус тропний до клітин олігодендроцитів і має відношення до процесів мієлінізації. Встановлено також значення щодо імунної агресії по відношенню до мієліну і клітин олігодендроцитів. Спочатку розвиваються свіжі осередки демієлінізації навколо вен, які поєднуються із процесами ремієлінізації. Судини в осередках розширюються і оточуються інфільтратами з лімфоїдних та плазматичних клітин.

**Патоморфологія. Макроскопічно** - поверхневі відділи головного і спинного мозку без істотних змін: іноді може бути набряк і потовщення м'яких мозкових оболонок. У білій речовині знаходять значну кількість розсіяних чітко окреслених бляшок сірого кольору. Часто виявляють їх навколо шлуночків мозку, у спинному, довгастому мозку, стовбурі мозку і зорових горбах, менше у півкулях великого мозку.

**Мікроскопічно:** на ранніх стадіях захворювання знаходять осередки демієлінізації, навколо кровоносних судин. Судини оточені лімфоцитами і мононуклеарними клітинами, аксони збережені. Мієлінові оболонки спочатку набухають, з'являється кострубатість, кулькоподібні потовщення їх контурів. Потім відбувається фрагментація і розпад мієлінових оболонок. В свіжих осередках пошкодження можна виявити зміну аксонів (нерівномірна товщина, здуття). При прогресуванні захворювання дрібні осередки демієлінізації зливаються, з'являються проліферати з клітин мікроглії та клітин, навантажених ліпідами.

**Боковий аміотрофічний склероз** (хвороба Шарко) – прогресуюче захворювання нервової системи, що пов'язане з одночасним ураженням рухових нейронів передніх та бокових стовпів спинного мозку і периферичних нервів. Характерний повільний розвиток парезів, до яких приєднується м'язова атрофія, підвищення сухожильних та поява патологічних рефлексів. Чоловіки хворіють у два рази частіше, ніж жінки у віці 50-70 років.

**Етіологія** захворювання не визначена, в 5-10% випадків має спадковий характер, передається по аутосомно-домінантному типу. Велике значення надається вірусам, імунологічним та метаболічним розладам. У анамнезі деяких хворих відзначається поліомієліт.

**Патоморфологія.** При розтині померлого знаходять вибіркочну атрофію передніх рухових корінців спинного мозку: тонкі, сірого кольору; при цьому задні чутливі корінці залишаються нормальними. На поперечних зрізах спинного мозку бокові кортикоспинальні тракти ущільнені, білого кольору, відокремлені від інших чіткою лінією. Іноді відзначається атрофія прецентральної звивини великого мозку. У всіх випадках спостерігається атрофія скелетних м'язів.

**Мікроскопічно:** в передніх рогах спинного мозку знаходять виражені зміни нервових клітин; вони зморшкуваті або у вигляді тіней; виявляються великі поля випадіння нейронів. У нервових волокнах уражених ділянок спинного мозку

визначаються демієлінізація, нерівномірне набухання з наступним розпадом і загибеллю осьових циліндрів. Спостерігається також реактивна проліферація клітин глії.

**Причиною смерті** хворих є кахексія або аспіраційна пневмонія.

***Питання для самоконтролю:***

1. Назвіть макро- та мікроскопічні зміни в головному мозку при хворобі Альцгеймера.
2. Які причини смерті при хворобі Альцгеймера.
3. Дайте визначення хворобі Паркінсона.
4. Назвіть макро- та мікроскопічні зміни в головному мозку при хворобі Альцгеймера.
5. Дайте визначення хворобі Шарко.
6. Яка етіологія та патогенез бокового аміотрофічного склерозу.
7. Патоморфологічна характеристика постреанімаційної енцефалопатії.

**Паратиреоїдна остеодистрофія. Остеомієліт. Фіброзна дисплазія. Остеопетроз. Хвороба Педжета. М'язові дистрофії. Міастенія.**

***Основні питання теми:***

1. Поняття про паратиреоїдну остеодистрофію, патогенез, патологічна анатомія.
2. Остеомієліт, класифікація, етіологія, патогенез, патоморфологія.
3. Фіброзна дисплазія, класифікація, патоморфологія, ускладнення.
4. Остеопетроз, причини патологічна анатомія.
5. Хвороба Педжета, пато- і морфогенез, патологічна анатомія.
6. М'язові дистрофії, класифікація, патологічна анатомія.
7. Міастенія, сутність, причини, патоморфологія.

**Фіброзна дисплазія** – пухлиноподібне ураження кісток, що полягає в осередковому порушенні кісткоутворення. У нормі остеобластична мезенхіма продукує кісткову й хрящову тканину, при фіброзній дисплазії вона майже втрачає цю функцію й диференціюється переважно у волокнисту фіброзну тканину, а клітинні остеобластичні елементи створюють лише окремі примітивні кісткові включення, що не мають функціонального значення. Ендокринні порушення, а також зміни фосфорно-кальцієвого обміну не виявлені. Захворювання частіше зустрічається у дітей (від 7 до 12 років), однак, протікаючи іноді в них непомітно, повільно прогресує (протягом багатьох років) і виявляється вже у дорослих людей. Можливо виникнення процесу в постнатальному періоді розвитку організму.

Фіброзна дисплазія зустрічається в 13% хворих з кістковими пухлинами й пухлиноподібними ураженнями. Жінки хворіють частіше, чим чоловіки. Розрізняють монооссальну (однокісткову) і поліоссальну (богатокісткову) форми, остання зустрічається рідше.

Клінічні прояви фіброзної дисплазії мало характерні, обумовлені поширеністю й локалізацією процесу. Відмічається більш часте ураження верхньої щелепи, при цьому

виникає деформація за рахунок безболісного, іноді горбистого вибухання кісткової щільності у вестибулярну й піднебінну сторони, що повільно збільшується. При зміні нижнього краю орбіти відзначається звуження очної щілини. Якщо процес локалізується на нижній щелепі, відзначається вибухання у вестибулярну і язичну сторони. Шкіра й слизова оболонка в межах ураження не змінюються, регіонарні лімфатичні вузли не збільшуються. При поширенні процесу на альвеолярні відростки останні деформуються, збільшуються, зуби поступово стають рухливими. Тому що процес прогресує повільно (роками, десятиліттями), безболісно, а іноді припиняє (стабілізується), захворювання довго залишається непоміченим і при виявленні викликає різку стурбованість у хворих. У таких випадках можна підтвердити давність захворювання фотографіями хворих в різні періоди їх життя, на яких, якщо у хворого фіброзна дисплазія, видна деформація обличчя.

Дуже рідко зустрічається так звана проліферуюча фіброзна дисплазія. Поліоссальне ураження кісток мозкового, лицьового черепа й щелеп дає картину обличчя, як у лева (*Leonthiasis ossea faciei*).

Зріла сполучна тканина, серед якої розміщені примітивні кісткові балки й дрібні кістки.

Рентгенологічна картина досить типова. Визначається дифузійне збільшення ураженого відділу кістки з деструкцією кісткової тканини у вигляді чергування дрібних ділянок ущільнення й розрідження, спостерігається картина «матового скла». У ранніх стадіях захворювання ділянки розрідження більші. Границі ураження нечіткі, патологічна тканина поступово переходить у нормальну кісткову. Кортикальна пластинка щелепи стоншена, але, як правило, не переривається. Верхньощелепна пазуха може бути зменшена, при поширеному процесі не проектується. Розсмоктування коренів зубів не відзначається.

Макроскопічно патологічна тканина розташовується під кортикальною пластинкою кістки, має сіруватий колір, злегка кровоточить, із хрускотом ріжеться скальпелем. У деяких випадках визначається досить щільна тканина, що не піддається ножу.

Мікроскопічна картина характеризується розростанням клітинно-волокнистої остеогенної тканини з наявністю незрілих кісткових балочок, від поодиноких до густого їхнього переплетення. При проліферуючій формі фіброзної дисплазії біля примітивних кісткових структур спостерігаються скупчення витягнутих відростчатих клітин з великими гіперхромними ядрами й численними фігурами поділу, що може симулювати будову саркоми.

Прогноз для життя гарний. У функціонально-косметичнім відношенні можливі порушення.

**«Коричнева пухлина» гіперпаратиреоїдизма або хвороба Енгеля-Реклінгаузена або паратиреоїдна остеодистрофія** – системне ураження, що розвивається в результаті виникнення пухлини прищитовидної залози, що виділяє надлишкову кількість паратгормона. Унаслідок чого відбувається вимивання кальцію з кісток і розвиток гіперкальціємії. Процес характеризується різкою перебудовою кісткової тканини. Кісткові зміни приводять до деформації, скривлення, іноді до патологічного перелому. Внаслідок посиленого вимивання солей кальцію з кісток, виникає метастатичне вапнування, яке проявляється відкладанням кальцію у внутрішніх органах (нирки, легені, травний тракт). Занедужують як правило особи середнього віку, частіше жінки.

При хворобі спостерігаються великі утворення з географічними контурами й гомогенним матриксом типу "матового скла" і товстою скоринкою реактивної кісткової тканини. Звичайно виявляють розширення кортикальної частини кістки і її деформації, вигини або варусне скривлення (деформація стегнової кістки по типу "вівчарського ціпка"). Гістологічно фіброзна дисплазія являє собою фіброзно-кісткове утворення. Нормальна кістка заміщається патологічною фіброзною тканиною усередині аномально розташованих трабекул. Така картина дала підставу вважати, що фіброзна дисплазія більшою мірою є порушенням росту й розвитку кістки, чим справжньою пухлиною. Приблизно в 20-25% пацієнтів із фіброзною дисплазією відзначаються множинні вогнища ураження, локалізовані, як правило, у стегновій і великогомілковій кістках, черепі, нижній щелепі й ребрах.

**Синдром Маккуна-Олбрайта (Maccune-Albright)** діагностується по наявності **тріади ознак**:

- множинне ураження кісток;
- плями кольору "кава з молоком" з нерівними краями на шкірі ("беріг Майна");
- дисфункція ендокринної системи, особливо передчасне статеве дозрівання.

Перебіг захворювання хронічний. Поступово розвиваються м'язова слабкість, стомлюваність, тахікардія, поліурія, явища нирковокам'яної хвороби, біль у костях. Потім виявляється скривлення трубчастих кісток. Ураження щелеп нагадує гігантоклітинну пухлину. Локалізація може бути різноманітна.

Важливим у діагностиці є підвищення вмісту кальцію й зниження вмісту фосфору в сироватці крові, збільшення вмісту обох елементів у сечі. Слід мати на увазі, що однократне дослідження не завжди інформативне.

*Рентгенологічна картина* кісткових змін проявляється у вигляді стоншення кортикального шару й вибухання його назовні, визначається безліч кістоподібних просвітлінь.

*Мікроскопічно* кістковий мозок піддається поступовому осередковому розсмоктуванню й заміщенню волокнистою фіброзною тканиною; кісткові балочки піддаються лакунарному розсмоктуванню. Це приводить до утворення кісткових порожнин, стоншенню коркової речовини й поступовій заміні його примітивними кістковими структурами. Кісткові балочки, що утворюються з них, також розсмоктовуються і заміщаються такими ж недовговічними утвореннями. Іноді при бурхливій проліферації остеогенної тканини тверді кісткові балочки не утворюються, і відбувається розростання лише кісткоутворюючих клітин (гігантських клітин типу остеокластів). Це приводить до утворення серозних і кров'яних кіст. Навколишня кістка характеризується ознаками підвищеної остеокластичної резорбції й остеобластичного косткоутворення.

Прогноз для життя задовільний.

**Еозинофільна гранулема** (хвороба Таратина) є однією з форм гістіоцитоза Х. Крім того, до останньої відносять гострий ретикулогістіоцитоз (хвороба Леттерера-Зіве) і хронічний ксантоматоз (хвороба Хенда-Шюллера-Крисчена). Особливості клінічного перебігу процесу залежать від віку хворого. Хвороба Леттерера-Зіве спостерігається у дітей грудного віку, хронічний ксантоматоз – в осіб у віці від 1 року до 16-20 років. Відзначається множинне ураження кісток скелета, легень, шкіри, слизових оболонок, розвивається нецукровий діабет. У ранньому віці захворювання протікає більш агресивно, у процес залучаються багато органів і тканини.

Термін «еозинофільна гранулема» у цей час використовують при ізольованому ураженню лише одного органа, у випадку залучення в процес декількох ділянок захворювання зветься гістіоцитоз Х. Еозинофільна гранулема щелеп частіше проявляється в чоловіків після 25-30 років.

У щелепних кістках залежно від локалізації процесу виділяють дві клінічні форми: осередкову й дифузійну. Осередкова форма характеризується наявністю одного або декількох обмежених вогнищ без змін слизової оболонки порожнини рота, зустрічається вкрай рідко. Розвиваючись в області кута або основи щелепи, вона проявляється мало болісною припухлістю. На рентгенограмі – деструктивні дірчасті дефекти із чіткою межею. Поступово вона переходить у дифузійну форму.

При дифузійній формі уражаються міжзубні перегородки альвеолярного відростка, залучаються в процес зуби. Надалі зміни поширюються на основу й гілки щелепи, виникають симптоми ураження порожнини рота. У початковому періоді дифузійного процесу з'являються свербіння й кровоточивість ясен, стають рухливими інтактні зуби, переважно малі й великі корінні, часто симетрично по обидва боки й одночасно на обох щелепах. Розвивається атрофія зубоясеневих сосочків, оголюється коріння зубів. На рентгенограмі відзначаються остеолітичні деструктивні зміни в міжзубних перегородках по типу горизонтального розсмоктування.

Протягом 1-3 років процес поступово прогресує: наростають оголення й рухливість зубів, корені виявляються зануреними в патологічну тканину еозинофільної гранулеми. Відзначається біль ниючого характеру, що підсилюється під час їжі. Можлива поява ерозій і виразок на слизовій оболонці альвеолярного відростка. Після видалення зубів лунки не загоюються, виконуються патологічною тканиною, покритої фібринозним нальотом, дотик до них різко болісний.

Рентгенологічна картина виявляє дифузійне ураження альвеолярного відростка, тіла й основи щелепи, що характеризується наявністю множинних вогнищ розрідження, що зливаються один з одним. Контури їх крупно фестончаті, місцями розпливчасті. Іноді відзначаються деструктивні вогнища округло овальної форми із чіткими границями. При ураженні верхньої щелепи розплавляється кісткова стінка дна пазухи.

*Макроскопічно* патологічна тканина сіро-брудного кольору, м'якої консистенції, що легко розпадається.

*Мікроскопічно* визначаються поля гістіоцитарних клітин, на фоні яких є скупчення еозинофільних лейкоцитів, круглоклітинна лімфоїдна інфільтрація й одиничні гігантські клітини. Основна ознака захворювання – одиничні або множинні ізольовані вогнища в плоских і трубчастих кістках. Найбільш часто уражаються кістки склепіння черепа, стегнові кістки, кістки таза, хребці. Початковими симптомами захворювання є хворобливість і припухлість в області вогнища ураження. Припухлість на черепі стає м'якою, краї кісткового дефекту пальпуються як кратероподібні стовщення. При ураженні довгих трубчастих кісток визначається булавоподібні стовщення. Шкіра над ними як правило не змінена. Загальний стан хворого задовільний. Іноді діти скаржаться на болі, що підсилюються при рухові, на головні болі при ураженні кісток черепа. Захворювання розвивається повільно, має, як правило, хронічний перебіг. У рідких випадках швидко прогресує. При великих вогнищах ураження можливі патологічні переломи й утворення неправильних суглобів.

*Прогноз.* Захворювання може прогресувати, залучаючи в процес інші кістки скелета й органи, тому необхідно динамічне спостереження.

### **Питання для самоконтролю:**

1. Причини паратиреоїдної остеодистрофії, патогенез, патологічна анатомія, причини смерті.
2. Гострий остеомієліт, етіологія, патогенез, патологічна анатомія.
3. Хронічний остеомієліт, етіологія, патогенез, патологічна анатомія.
4. Етіологія та патогенез фіброзної дисплазії, класифікація, патологічна анатомія.
5. Остеопетроз, патогенез, класифікація, патологічна анатомія.
6. Хвороба Педжета, форми пато- і морфогенез.
7. Патологічна анатомія хвороби Педжета, ускладнення.
8. М'язові дистрофії, різновиди, патологічна анатомія, причини смерті.
9. Міастенія, патогенез, патологічна анатомія, ускладнення.

### **Професійні хвороби. Патоморфологічні зміни хвороб пов'язаних з харчуванням.**

#### **Основні питання теми:**

1. Визначити макро- і мікроскопічні ознаки гострих проявів дії професійних шкідливостей.
2. Визначити макро- і мікроскопічні ознаки хронічних проявів дії професійних шкідливостей.
3. Визначити морфологічні ознаки основних професійних хвороб.

**Пневмоконіоз** (від лат. *pneumon* — легені, *conia* — пил) — пилові хвороби легень.

Термін “пневмоконіоз” запропонував у 1867 р. Ценкер. **Промисловим пилом** називають утворені при виробничому процесі найдрібніші часточки твердої речовини, які, надходячи в повітря, знаходяться в ньому у зваженому стані протягом більш-менш тривалого часу. Розрізняють неорганічний та органічний пил. До *неорганічного* пилу відносять кварцовий (на 97-99% складається з вільного двооксиду кремнію), силікатний, металевий, до *органічного* — рослинний (мучний, деревний, бавовняний, тютюновий) і тваринний (вовняний, хутровий, волосяний). Зустрічається змішаний пил, наприклад, який містить в різноманітному співвідношенні кам'яновугільний, кварцовий і силікатний пил, або пил залізної руди, який складається з залізного і кварцового пилу. Частинки *промислового* пилу поділяють на **видимі** (більше 10 мкм в поперечнику), **мікроскопічні** (від 0,25 до 10 мкм) та **ультрамікроскопічні** (менше 0,25 мкм), які виявляються за допомогою електронного мікроскопу. Найбільшу небезпеку представляють частинки розміром меншим 5 мкм, які проникають у глибокі відділи легеневої паренхіми. Велике значення мають форма, консистенція пилових частинок і їхня розчинність у тканинних рідинах. Пилові частинки з гострими зазубреними краями травмують слизову оболонку дихальних шляхів. Волокнисті пилинки тваринного і рослинного походження викликають хронічний риніт, ларингіт, трахеїт, бронхіт, пневмонію. При розчиненні частинок пилу виникають хімічні сполуки, які впливають дратівливо, токсично і гістопатогенно. Вони можуть викликати в легенях розвиток сполучної тканини, тобто пневмосклероз.

При надходженні до легень пилу різного складу легенева тканина може реагувати по-різному. Реакція легеневої тканини може бути:

- **інертною**, наприклад, при звичайному пневмоконіозі шахтарів;
- **фіброзуючою**, наприклад, при масивному прогресивному фіброзі, азбестозі та силікозі;
- **алергічною**, наприклад, при екзогенному алергічному пневмоніті;
- **неопластичною**, наприклад, мезотеліома і рак легені при азбестозі.

Локалізація процесу в легенях залежить від фізичних властивостей пилу.

Частинки, менші від 2-3 мкм в діаметрі, можуть досягати альвеол, більші частинки затримуються у бронхах і носовій порожнині, звідки шляхом мукоциліарного транспорту можуть бути видалені з легень. Винятком з цього правила є азбест, частинки якого розміром 100 мкм можуть осідати в термінальних відділах респіраторного тракту. Це відбувається в результаті того, що частинки азбесту дуже тонкі (біля 0,5 мкм в діаметрі). Частинки пилу фагоцитуються альвеолярними макрофагами, які після цього мігрують в лімфатичні судини і прямують у прикореневі лімфатичні вузли.

**Класифікація.** Серед пневмоконіозів розрізняють антракоз, силікоз, силікатози, металоконоіози, карбоконоіози, пневмоконоіози від змішаного пилу, пневмоконоіози від органічного пилу.

### **Антракоз.**

Вдихання вугільного пилу супроводжується локальними його скупченнями, непомітними до тих пір, доки не утвориться масивний легеневий фіброз.

Скупчення вугілля в легенях, позначене як “**легеневий антракоз**”, є типовим для мешканців промислових міст. Його можна спостерігати практично у всіх дорослих людей, особливо в осіб, які палять. Частинки пилу виявляються в макрофагах, у просвіті альвеол, всередині і навколо бронхіол, в лімфатичній дренажній системі. У мешканців міст ця пігментація не токсична і не призводить до розвитку будь-якого захворювання органів дихання.

Лише у шахтарів-вугільників, які перебувають протягом багатьох років і багато годин в шахтах, особливо дуже запилених, може виникнути цілий ряд важких наслідків.

Розрізняють дві основні форми антракозу шахтарів-вугільників:

- доброякісний антракозний фіброз легень, або “**плямистий антракоз**”;
- прогресуючий масивний фіброз.

У найлегшій доброякісній формі антракозного фіброзу, або “**плямистого антракозу**”, легень містить лише локальні осередки чорної пігментації, поділені широкими зонами здорової тканини. Такий осередок чорнуватої пігментації отримав назву “**антрацитова пляма**”. Вона складається зі скупчення макрофагів, заповнених вуглецем, навколо респіраторних бронхіол, легневих артеріол та вен. Аналогічні клітини виявляються у лімфатичних судинах і лімфовузлах коренів легень. Фіброз слабо виражений, однак часто виявляється локальна дилатація респіраторних бронхіол, що є проявом локальної центролобулярної емфіземи. Ці зміни можуть розвинути не тільки в результаті вдихання вугільного пилу, але і супутнього паління. Залежно від кількості “антрацитових плям”, ступеня розвитку хронічного бронхіту, ектазії бронхів і локальної емфіземи у хворих будуть клінічні прояви розладів дихання.

При прогресуванні плямистого антракозу появляються вузлики діаметром до 10 мм, які добре видно на рентгенологічних знімках. Така різновидність отримала назву “**вузлувата форма плямистого антракозу**”. На даній стадії також не спостерігається вираженого фіброзу, порушення функції легень незначне.

**Прогресуючий масивний фіброз (ПМФ)** являє собою подальший розвиток захворювання і в основному розглядається як вторинний, що виник внаслідок інтеркурентних ускладнень. При цьому пігментація стає значно інтенсивнішою. У цих шахтарів антрацитні плями великі і багато численні (“хвороба чорної легені”) та поступово оточуються фіброзною тканиною. Прогресуючий масивний фіброз характеризується утворенням великих вузлів фіброзу неправильної форми; ці вузли мають діаметр більший від 10 мм і можуть досягати значних розмірів. У цих фіброзних вузлах може спостерігатися розрідження в центрі і при їх розтині в’язка чорнильно-чорна рідина. В цих випадках у клініці може спостерігатися кровохаркання і симптоми, які нагадують туберкульоз, що дало підставу назвати таку форму “чорною чахоткою”. Вузли можуть піддаватися контракції, що призводить до розвитку змішаної емфіземи навколо рубця. Великі вузли розташовуються у верхніх і середніх відділах легені, часто білатерально. Супутня емфізема дуже виражена, інколи з формуванням аномальних повітряних порожнин великих розмірів. Прогресування захворювання призводить до фіброзу і деструкції легеневої тканини.

У нодулярних фіброзних легневих пошкодженнях виявляються антитіла, найчастіше IgA, водночас відбувається їхнє підвищення у сироватці крові. Разом з тим був відзначений зв’язок між розвитком ревматоїдного поліартриту і прогресуючого масивного фіброзу у шахтарів-вугільників, який називають **синдромом Каплана і Коліне**.

Відомо, що в групі робітників шахт при однаковому стажі роботи в одних може розвинутися ПМФ, а в інших — тільки невелике порушення функції легень.

Причина даного спостереження невідома. Припускається, що в даному випадку можуть впливати наступні чинники:

- кількість вдихуваного з вугільним пилом кремнію і кварцу, а також породи вугілля (бітумінозне вугілля найнебезпечніше у відношенні фіброзу, ніж деревне);
- супутнє інфікування туберкульозною паличкою або атиповими мікобактеріями;
- розвиток реакцій гіперчутливості, зумовленої загибеллю макрофагів і вивільненням антигенів;
- розвиток фіброзу, пов’язаного з відкладенням імунних комплексів.

Однак, жодна з теорій не доведена, а деякі дослідники вважають, що визначальним чинником є тільки кількість поглинутого пилу.

У фіналі захворювання легені мають вигляд медових стільників, спостерігається формування легеневого серця. Хворі гинуть або від легенево-серцевої недостатності, або приєднання інтеркурентних захворювань.

### **Силікоз.**

**Силікоз** (від лат. *silicium* - кремній), або **халікоз** (від грец. *chalix* - вапняний камінь) являє собою захворювання, яке розвивається у результаті тривалого вдихання пилу, що містить вільний двооксид кремнію. Велика частина земної кори містить кремнезем та його оксиди. Двооксид кремнію знаходиться у



природі у трьох різноманітних кристалічних формах: кварц, кристобаліт і тридиміт. Некомбіновані форми двооксиду кремнію називаються “вільний кремній”, а комбіновані форми, які містять катіони, утворюють різноманітні силікати. Кремнієвий пил зустрічається в багатьох індустриальних виробництвах, зокрема в золотих, олов’яних і мідних рудниках, при шліфуванні каменів, при виробництві скла, при плавці металів, при виробництві гончарних виробів і фарфору. В усіх цих виробництвах має значення розмір частинок. Пісок в основному містить 60% двооксиду кремнію. Проте його частинки занадто великі, щоб досягти периферії легень. Тільки дрібні частинки, які потрапляють у бронхіоли та альвеоли, спроможні викликати їхнє пошкодження. Кремній, особливо коли його частинки розмірами 2–3 нм, є потужним стимулятором розвитку фіброзу. У розвитку силікозу відіграє також велику роль кількість і тривалість впливу кремнію. Приблизно 10-15 років роботи в умовах виробничого запилення без респіраторів спроможні викликати силікоз. Але якщо концентрація пилу значна, то може виникнути і гостра його форма за 1-2 роки (*гострий силікоз*). У деяких випадках хвороба може проявитися через декілька років після припинення впливу виробничого пилу (*пізній силікоз*). До групи ризику входять робітники згаданих вище професій.

**Патогенез.** У даний час розвиток силікозу зв’язують з хімічними, фізичними та імунними процесами, які виникають при взаємодії пилових частинок з тканинами. При цьому не виключається значення механічного чинника.

За сучасними уявленнями патогенез силікозу містить такі етапи:

- інгаляцію частинок кремнію діаметром меншим 2 мкм із проникненням їх у термінальні відділи повітроносних шляхів (бронхіоли, альвеоли);
- поглинання (фагоцитоз) цих частинок кремнію альвеолярними макрофагами;
- загибель макрофагів;
- звільнення вмісту загинувших клітин у тому числі частинок кремнію;
- повторний фагоцитоз частинок кремнію іншими макрофагами та їхня загибель;
- поява волокнистої гіалінізованої сполучної тканини;
- можливий розвиток подальших ускладнень.

Точна природа чинника або чинників походження фіброзу поки що не визначена.

На відміну від вугільного пилу, силікати є токсичними для макрофагів і призводять до їхньої загибелі зі звільненням протеолітичних ферментів і незмінених частинок силікатів. Ензими викликають місцеве пошкодження тканин з наступним фіброзом; часточки силікатів знову поглинаються макрофагами, і цикл повторюється нескінченно. Відповідно до цієї теорії, мова йде про головну роль у патогенезі силікотичного фіброзу **загибелі коніофагів з наступною стимуляцією фібробластів** продуктами розпаду макрофагів. Вважають, що водневі зв’язки між звільненою кремнієвою кислотою, яка утворюється при поглинанні її лізосомами макрофагів і фосфоліпідами мембрани фагосоми, ведуть до розривів мембрани. Розрив мембрани фагосоми призводить до загибелі макрофагів. Всі утворені деривати макрофагів спроможні стимулювати фібробластичну проліферацію та активацію фібрилогенезу. Оскільки у вогнищах ураження виявляються плазмоцити та імуноглобуліни, передбачається їх участь у фібрилогенезі та імунних реакціях, проте, механізм їхнього розвитку при силікозі поки що не ясний. Відповідно з

імунологічною теорією, при впливі двооксиду кремнію на тканини і клітини, при їхньому розпаді з'являються аутоантигени, що призводить до **аутоімунізації**. Виникаючий при взаємодії антигену й антитіл імунний комплекс має патогенний вплив на сполучну тканину легень, у результаті чого утворюється силікотичний вузлик. Проте специфічних антитіл при силікозі не виявлено.

**Патологічна анатомія.** При хронічному перебігові силікозу у слизовій оболонці і в підслизовому шарі носових раковин, гортані, трахеї виявляються атрофія і склероз. У людини недостатньо добре відома гістологічна еволюція силікозних уражень, оскільки на автопсії виявляють форму хвороби, яка вже далеко зайшла. Відповідно до вивчення силікозу на тваринах і випадків гострого перебігу захворювання встановлено, що першою відповіддю на появу кремнію в ацинусі є скупчення макрофагів. Якщо запилення масивне, то макрофаги заповнюють просвіт бронхіоли і навколишні альвеоли. Можливий розвиток серозної запальної реакції подібно до тієї, яку можна спостерігати при альвеолярному протеїнозі. В деяких випадках описана картина, аналогічна сірій гепатизації легень при крупозній пневмонії. При повільному розвитку процесу, на ранніх етапах у тканині легень переважно верхніх відділів і в області воріт виявляються множинні дрібні вузлики, які надають паренхімі легень дрібнозернистого вигляду, начебто тканина вся засіяна піском. У цей період відбувається формування гранульом, представлених переважно макрофагами, оточених лімфоцитами та плазмоцитами. Ці гранульоми виявляються навколо бронхіол та артеріол, а також у парасептальних і субплевральних тканинах. У процесі еволюції розмір вузликів збільшується, деякі з них зростаються, і тоді їх видно вже неозброєним оком. Вузлики стають все більші і більші, щільніші і щільніші, і тоді великі зони легень перетворюються у рубцеві пласти, відділені один від одного осередками змішаної емфіземи. Плевральні листки зростаються між собою щільними рубцевими швартами. Лімфатичні вузли зазнають аналогічних змін і стають вузлуватими та фіброзними.

У легенях силікоз проявляється у вигляді двох основних форм: **вузликової і дифузно-склеротичної (або інтерстиціальної)**.

При **вузликовій формі** в легенях знаходять значну кількість силікотичних вузликів і вузлів, які являють собою міліарні і більш значні склеротичні ділянки круглої, овальної або неправильної форми, сірого або сіро-чорного кольору (у шахтарів-вугільників). При важкому силікозі вузлики зливаються у великі силікотичні вузли, які займають велику частину частки або навіть цілу частку. В таких випадках говорять **про пухлиноподібну форму силікозу** легень. Вузликова форма виникає при високому вмісті в пилу вільного двооксиду кремнію і при тривалому впливові пилу.

При **дифузно-склеротичній формі** типові силікотичні вузлики в легенях відсутні або їх дуже мало, вони часто виявляються у біфуркаційних лімфатичних вузлах. Ця форма спостерігається при вдиханні промислового пилу з малим вмістом вільного двооксиду кремнію. При цій формі в легенях сполучна тканина розростається в альвеолярних перегородках, перибронхіально і периваскулярно. Розвиваються дифузна емфізема, деформація бронхів, різноманітні форми

бронхіоліту, бронхіту (частіше катарально-десквамативного, рідше - гнійного). Іноді знаходять *змішану форму* силікозу легень. *Силікотичні вузлики* можуть бути типовими і нетиповими. Будова **типових** силікотичних вузликів двояка: одні утворені з концентрично розташованих гіалінізованих пучків сполучної тканини і мають тому круглу форму, інші не мають круглої форми і складаються з пучків сполучної тканини, які вихрове йдуть у різних напрямках.

**Нетипові** силікотичні вузлики мають неправильні обриси, у них відсутнє концентричне і вихрове розташування пучків сполучної тканини. У всіх вузликах багато частинок пилу, які лежать вільно або в макрофагах і називаються *пиловими клітинами*, або *коніофагами*. Силікотичні вузлики розвиваються у просвітах альвеол і альвеолярних ходів, а також на місці лімфатичних судин. Альвеолярні гістіоцити фагоцитують частинки пилу і перетворюються в коніофаги. При тривалому і сильному запорошенні не всі пилові клітини видаляються, тому у просвітах альвеол і альвеолярних ходів утворюються їхні скупчення. Між клітинами з'являються колагенові волокна, утворюється *клітинно-фіброзний вузлик*. Поступово пилові клітини гинуть, кількість волокон збільшується - утворюється типовий *фіброзний вузлик*. Аналогічним чином будується силікотичний вузлик і на місці лімфатичної судини. При силікозі в центрі великих силікотичних вузлів відбувається розпад сполучної тканини з утворенням *силікотичних каверн*. Розпад відбувається внаслідок змін у кровоносних судинах і нервовому апараті легень, а також у результаті нестійкості сполучної тканини силікотичних вузликів і вузлів, яка за біохімічним складом відрізняється від нормальної сполучної тканини.

Силікотична сполучна тканина менш стійка до впливу колагенази в порівнянні з нормальною. У лімфатичних вузлах (біфуркаційних, прикореневих, рідше у навколотрахеальних, шийних, надключичних) виявляють багато кварцового пилу, поширений склероз і силікотичні вузлики. Рідко силікотичні вузлики зустрічаються в селезінці, печінці, кістковому мозку.

Клінічні прояви силікозу залежать від поширеності ураження та його важкості.

Якщо мова йде про велике ураження, то задишка може з'явитися через декілька років. Вона буває зумовлена силікопротеїновою пневмонією. Якщо площа ураження менша, то початок хвороби безсимптомний, і прояви силікозу можуть бути виявлені при систематичному рентгенологічному обстеженні. На рентгенологічних знімках можна бачити картину, так званої "сніжної бурі", що свідчить про дисемінацію фіброзних вузликів. До силікозу часто приєднується туберкульоз. Тоді говорять про *силікотуберкульоз*, при якому, крім силікотичних вузликів і туберкульозних змін, знаходять так звані *силікотуберкульозні вогнища*. Права половина серця часто гіпертрофована аж до розвитку типового *легеневого серця*. Хворі частіше всього помирають від прогресуючої легенево-серцевої недостатності.

### Азбестоз.

Слово "азбест" походить від грецького слова "незнищений". Щорічно у світі видобувається біля 6 мільйонів тонн цього мінералу. Існує декілька типів азбесту: **серпентини** (змійовики), або **білий азбест** (найчастіше використовується у промисловості його різновид - **хризотил**) і **амфіболи** - **блакитний азбест**, такі як **кроцидоліт та амозит**. Всі вони патогенні і діють

фіброзуюче. Азбест містить багато волокнистих мінералів, які складаються з гідратних силікатів. Волокна азбесту дають подвійне променезаломлення у поляризованому світлі, що може бути використано при мікроскопічній діагностиці. Нерідко вони зустрічаються в комбінації із силікатами. У цих випадках вони містять кальцій, залізо, магнезій і соду. Азбест використовується протягом багатьох сторіч, тому що він є вогнетривким у якості ізоляційного матеріалу, бітумного покриття, у промислових конструкціях, аудіо-продукції, тормозних зчепленнях і рулях, а також у багатьох інших виробках, які потенційно небезпечні. Захворювання поширене в Канаді, яка по запасах азбесту займає перше місце у світі. Тільки на будівельній площадці щодня мають контакт з азбестом приблизно 5 мільйонів чоловік. Серед них є група робітників-ізоляційників, із яких 38% уражені азбестозом. Цікаво відзначити, що в цих індивідуумів на 1 кубічний метр припадало 150 млн. частинок азбесту, що тривалий час вважалося верхньою безпечною нормою. Необхідно підкреслити, що вплив азбесту може бути й опосередкованим, наприклад, на подружжя і членів їх сім'ї, які працюють з азбестом. Прийнято вважати, що **кроцидоліт** має найтонше волокно, яке викликає розвиток мезотеліом плеври або очеревини, також карциноми бронхів і шлунково-кишкового тракту. На думку більшості авторів, канцерогенність азбесту залежить не від його виду, а від довжини волокна. Так волокна розмірами понад 5 мікрон не мають канцерогенних властивостей, у той час як волокна менше 3 мікрон спричиняють виражений канцерогенний ефект. Ризик виникнення раку легень у хворих на азбестоз збільшується приблизно в 10 разів, а якщо мова йде про осіб, які палять, то в 90 разів. У хворих на азбестоз удвічі частіше виявляється рак стравоходу, шлунка, товстої кишки. Зараз доведено, що азбест потенціює дію інших канцерогенів.

Початок пневмоконіозу достатньо різний. Буває, що легеневі прояви виникають і через 1-2 роки контакту з азбестом, але найчастіше - через 10-20 років.

Патогенез легеневого фіброзу невідомий.

Волокна азбесту, незважаючи на велику довжину (5-100 мкм), мають малу товщину (0,25-0,5 мкм), тому вони глибоко проникають в альвеоли в базальних відділах легень. Волокна виявляються не тільки в легенях, але й в очеревині та інших органах. Волокна пошкоджують стінки альвеол і бронхіол, що супроводжується дрібними геморагіями і є основою для утворення всередині макрофагів гемосидерину. Комплекси, які складаються з азбестових волокон, покритих іноді протеїнами, але частіше за все глікозаміногліканами, на яких осідають залізовмісні зерна гемосидерину, одержали назву "азбестових тілець". В оптичному мікроскопі вони являють собою червонуваті або жовтуваті довгасті структури, які мають форму кілець або нанизаних перлин, що нагадують вид "елегантних гантелей". В електронному мікроскопі їхній вигляд ще специфічніший: їхні зовнішні контури у вигляді шорсткостей, які нагадують сходинки, і їхня вісь містить паралельні лінії. Ці тільця (довжиною 10-100 і шириною 5-10 мкм) виявляються у мокроті і допомагають диференціювати азбестоз з фіброзуючим альвеолітом. Гістологічно в легенях спостерігається інтерстиціальний фіброз. Макроскопічно легені на пізніх стадіях мають вигляд медових стільників. Фіброз та емфізема легень виявляються переважно в

базальних відділах легень. Хворі вмирають від легеневої та легенево-серцевої недостатності.

### **Бериліоз.**

Пил і пари берилію дуже небезпечні ураженням легень і розвитком системних ускладнень. Завдяки його стійкості у відношенні руйнування і “зношування”, цей метал одержав широке застосування у сплавах, виготовленні інструментарію і в літакобудуванні. Ризик, пов’язаний із використанням цього металу, був відомий ще з другої Світової війни. Берилій використовувався в люмінесцентних лампах, а раптовий розрив цих трубок спроможний завдати епізодичної, але суттєвої шкоди. Використання берилію в люмінесцентній промисловості було припинено насамперед саме через бериліоз.

У даний час найбільшому ризику піддаються робочі у сфері видобутку цього металу, виготовлення сплавів та інструментарію. Бериліоз розвивається також у людей, які живуть поблизу об’єктів, що виділяють пил, пару або дим, який містить цей метал. З невияснених причин (приблизно в 2% людей) існує індивідуальна схильність до бериліозу. Бериліоз має тенденцію найчастіше виникати у тих, хто повертаються до своєї ризикованої професії, яку вони залишили на досить тривалий час. Використання шкірних тесів показало, що у хворих на бериліоз розвивається пізня позитивна гіперсенсibiliзація на цей метал, яка пояснює гіперчутливість у розвитку токсикації. Доведено, що Т-лімфоцити чутливі до берилію. Передбачається, що цей метал з’єднується з протеїнами хворого і провокує проти себе імунну реакцію, яка дозволяє вважати бериліоз автоімунним захворюванням.

Проникнення берилію або у вигляді дрібних частинок, або у вигляді оксидів чи солей в однаковому ступені супроводжується розвитком бериліозу. Залежно від розчинності і концентрації берилію у вдихуваному повітрі розвиваються два типи бериліозу: гострий і хронічний бериліоз, останній найчастіший.

**Гострий бериліоз** здебільшого виникає при попаданні в організм розчинних кислих солей берилію. Розвивається гостра бронхопневмопатія. Клінічно вона проявляється сухим кашлем, утрудненим диханням, лихоманкою та астеною. В результаті мікроскопічно така пневмонія носить характер “гострої хімічної пневмонії”. Різко виражений набряк, стінка альвеол інфільтрована полінуклерними нейтрофілами, у складі ексудату - домішка еритроцитів і фібрину. Через декілька днів в ексудаті з’являються макрофаги та лімфоцити. Потім відбувається внутрішньо альвеолярна організація ексудату (карніфікація), і паралельно розвивається міжальвеолярний фіброз. Протягом декількох тижнів хворі можуть загинути від легеневої недостатності. У менш важких випадках спостерігається повне вилікування. При гострому бериліозу гранульом немає.

**Хронічний бериліоз** часто називають “гранулематозний бериліоз”, тому що він характеризується розвитком дрібних гранульом, які нагадують туберкульозні або саркоїдозні. Ці гранульоми чисельні, локалізуються субплеврально в інтерстиціальній тканині навколо дрібних судин і бронхів. Гранульоми складаються з епітеліоїдних, лімфоїдних, плазматичних клітин, а також клітин типу Лангханса або гігантських клітин чужорідних тіл. У гранульомах, а іноді всередині гігантських клітин виявляються три типи включень:

- голчасті кристалічні включення (спікули) довжиною від 3 до 10 нм, які мають подвійне променезаломлення в поляризованому світлі і складаються з карбонату кальцію;
- тільця Шумана, пластинчасті концентричні включення, які можуть досягати 50 нм у своєму найбільшому діаметрі і складаються з послідовних шарів протейнів, кальцію і заліза, оточеного маленькими кристалами з подвійним променезаломленням;
- зірчасті ацидофільні тільця, які, як правило, зустрічаються всередині гігантських клітин.

Описані включення не є специфічними для бериліозу і однаковою мірою спостерігаються при саркоїдозі та інших пошкодженнях легень. У центрі гранулом може спостерігатися некроз, що є свідченням менш сприятливого перебігу захворювання. Для хронічного бериліозу характерний розвиток прогресуючої дифузної інтерстиціальної хронічної фіброзної пневмонії. Наявність берилію в тканині легень можна ідентифікувати хімічним шляхом. Клінічно гранулематозна форма розвивається приховано. Термін між початком хвороби і появою симптомів триває від декількох тижнів до декількох десятиліть. Для її розвитку достатньо однієї експозиції вдихання пилу берилію з люмінесцентної лампи, яка лопнула. На відміну від азбестозу бериліоз не викликає схильності до раку легені. При хронічному бериліозу поряд з ураженнями нирок гранулематозні зміни спостерігаються в печінці, нирках, селезінці, лімфатичних вузлах і шкірі. При проникненні частинок берилію через пошкоджену шкіру розвивається гранулематозне запалення з утворенням ран, які довгостроково не загоюються.

### **Захворювання, які викликаються ртуттю.**

Отруєння ртуттю, основні його прояви в якості професійної хвороби, описані Льюїсом Кероллом як “безумність капелюшника” і до сьогодні залишаються класичними. Раніше цей метал іноді застосовувався для сріблення дзеркал і виробництва фетрових капелюхів. У робітників часто спостерігалися психічні порушення токсичного характеру, які називалися “безумністю”. Хлориста ртуть колись “популярна” серед самовбивць до цього часу використовується у фотогравюрах. Вона також застосовується в деяких інсектицидах і фунгіцидах, що становить небезпеку для житлових помешкань. В наші дні отруєння ртуттю рідкісні, проте ця проблема заслуговує на увагу. Декілька років тому в м. Мінімата (Японія) була зареєстрована епідемія отруєння ртуттю. Ртуть була виявлена в консервованому тунці, який у якості їжі вживали жертви цього отруєння. З’ясувалося, що один із заводів скидав у Японське море відходи ртуті саме в тому районі, відкідля з’явилися отруєні люди. Оскільки ртуть використовувалася у фарбі для кораблів, її і раніше постійно виявляли у світовому Океані в невеличких кількостях. Проте японська трагедія дозволила привернути увагу громадськості до цієї проблеми. Маленькі дози, які і зараз виявляються у рибі, до уваги не приймалися, тому що в маленьких концентраціях ртуть не акумулюється. Вона виділяється нирками, товстою кишкою, жовчю, потом і слиною. Тим часом, щоденне надходження цих доз може мати токсичні наслідки.

Похідні ртуті спроможні інактивувати ензими, зокрема цитохромоксидазу, яка приймає участь у клітинному диханні. Крім того, ртуть може з’єднуватися із

сульфгідрильними і фосфатними групами і, таким чином, пошкоджувати клітинні мембрани. Сполуки ртуті більш токсичні, ніж сама ртуть.

Морфологічні зміни при отруєнні ртуттю спостерігаються там, де найвища концентрація металу, тобто у порожнині рота, у шлунку, нирках і товстій кишці. Крім того, може страждати і нервова система.

**Гостра інтоксикація ртуттю.** Вона виникає при масивному надходженні ртуті або її сполук в організм. Шляхи надходження: шлунково-кишковий тракт, дихальні шляхи, шкіра. Морфологічно вона може бути у вигляді масивних некрозів у шлунку, товстій кишці, а також гострого тубулярного некрозу нирок. У головному мозкові ніяких характерних пошкоджень не відзначається. Різко виражений набряк.

**Хронічна інтоксикація ртуттю.** Хронічна інтоксикація ртуттю супроводжується характернішими змінами. В ротовій порожнині через виділення ртуті посилено функціонуючими слинними залозами виникає значне слиновиділення. Ртуть накопичується по краях ясен і викликає гінгівіт та забарвлення ясен, подібне на “свинцеву облямівку”. Можуть розхитуватися зуби. Часто виникає хронічний гастрит, що супроводжується виразкуванням слизової оболонки. Ураження нирок характеризується дифузним потовщенням базальної мембрани клубочкового апарату, протеїнурією, а іноді розвитком нефротичного синдрому. В епітелії звивистих каналців розвивається гіаліново-крапельна дистрофія. У корі головного мозку, переважно потиличної області і в області задніх рогів бокових шлуночків, виявляються дисеміновані осередки атрофії.

Перед тим, як закінчити розмову про ртуть, слід уточнити, що металева ртуть, яка знаходиться, наприклад, у термометрах, сама по собі рідко буває небезпечною. Лише її випаровування і вдихання парів ртуті можуть призвести до розвитку фіброзу легень. Більше того, рідкий метал раніше використовувався для лікування хронічних запорів, тому що його щільність і закони тяжіння сприяли доброму терапевтичному ефекту. При цьому ознак ртутної інтоксикації не спостерігалось.

### **Захворювання, які викликаються свинцем.**

Отруєння свинцем (сатурнізм) - являє собою приклад найчастішого захворювання, зумовленого впливом навколишнього середовища. В більшості випадків мова йде про поглинання малих доз і накопичення їх в організмі, поки його концентрація не досягне критичного рівня, необхідного для токсичного прояву.

Існує **гостра та хронічна форма хвороби**. **Гостра форма** виникає при попаданні значних його доз через шлунково-кишковий тракт або при вдиханні парів свинцю, або при розпиленні свинцевих фарб. **Хронічне отруєння** найчастіше виникає у дітей, які лижуть поверхню предметів, пофарбованих свинцевою фарбою. Діти на відміну від дорослих набагато легше абсорбують свинець. Хронічне отруєння може розвиватися при використанні погано обробленого керамічного посуду, покритого емаллю, яка містить свинець, при споживанні зараженої води, особливо в старих будинках, де каналізаційні труби містять свинець, при зловживанні алкоголем, виготовленим у перегінному апараті, який містить свинець. Проблема хронічної інтоксикації пов'язана також із наявністю парів свинцю при застосуванні тетраетилсвинцю при опіках у якості антишокового препарату.

Викиди газу отруюють не тільки атмосферу, але й ґрунт, воду, продукти харчування. Тільки в Північній Америці такі викиди в атмосферу складають 200 000 тонн свинцю щорічно. Отруєння атмосфери повсюдне, і в середньому доросла людина одержує приблизно від 150 до 400 мг свинцю, а його концентрація у крові і тканинах складає до 25 мг/100 мл. Для виникнення клінічних ознак хвороби необхідно біля 80 мг/100 мл.

Попадаючи оральним шляхом, свинець абсорбується в кишках і досягає печінки, відкiля з жовчю знову потрапляє у 12-ти палу кишку. Одна частина свинцю реабсорбується, інша видаляється з випорожненнями. Якщо свинець потрапляє через дихальні шляхи, він швидко досягає крові, і тоді його дія максимальна. З крові свинець виводиться нирками, частина його депонується у кістках. Свинець інгібує дію багатьох ензимів, а також інкорпорацію заліза в організмі, в результаті чого в сечі різко збільшується кількість вільного протопорфірину. Його збільшення в сечі є чіткою клінічною ознакою **сатурнізму**.

**Органами-мішенями** при отруєнні свинцем є **кровотворна і нервова системи, нирки**. Менш значних збитків сатурнізм завдає шлунково-кишковому трактові. Одна з основних ознак хвороби - **анемія**, яка виникає у результаті посиленого гемолізу. Ця анемія характеризується “крапковим вкраплінням” еритроцитів у вигляді базофільних гранул, які добре виявляються при фарбуванні метиленовим синім. На рівні нервової системи відзначається ураження головного мозку і периферичних нервів. Сатурнізм-зумовлена енцефалопатія частіше спостерігається у дітей, рідше - у дорослих. У головному мозкові виражений дифузний набряк сірої і білої речовини в поєднанні з дистрофічними змінами кортикальних і гангліонарних нейронів, демієлінізація білої речовини. В капілярах і артеріолах відзначається проліферація ендотеліоцитів. Мозкові ураження клінічно супроводжуються конвульсіями і маренням, іноді призводять до сонливості та коми. З периферійних нервів перш за все уражаються найбільш “активні” рухові нерви м’язів. Морфологічно спостерігається їхня демієлінізація з наступним пошкодженням осьових циліндрів. Важче страждають м’язи - розгиначі кисті, яка набуває вигляду “рогів оленя”. Параліч *m.peroneus* призводить до положення “зігнутої ноги”.

Ознаки, які свідчать про ниркові порушення при сатурнізмі, менш очевидні, ніж вище описані. Здебільшого це проявляється дисфункцією, яка зумовлена пошкодженням проксимальних звивистих каналців нирок у вигляді аміноацидурії, глюкозурії і гіперфосфатурії, тобто в тому, що складає синдром Фанконі (Fanconi). Причина цієї дисфункції поки що не зовсім в’яснена, але експериментально на тваринах і в культурі тканини доведено, що солі свинцю акумулюються в мітохондріях і порушують мітохондріальне дихання. При хронічному сатурнізмі характерна поява кислотостійких внутрішньоядерних включень в епітеліальних клітинах проксимальних каналців нефрону. Ці включення містять магній, кальцій, свинець і протеїни. Яке б не було їхнє походження, виявлення цих включень є важливою морфологічною ознакою сатурнізму. У деяких хворих може спостерігатися розвиток хронічного тубуло-інтерстиціального нефриту і хронічної ниркової недостатності.

Для хронічного сатурнізму характерний розвиток хронічного гінгівіту і поява в порожнині рота темної облямівки на яснах, так звані “свинцеві ясна”.



Аналогічні зміни виявляються при отруєнні ртуттю і вісмутом. Скупчення свинцю в епіфізарних кінцях трубчастих кісток у дітей мають характерний вигляд на рентгенограмах.

Інтотоксикація свинцем може бути загалом попереджена, особливо у дітей. Закони забороняють використовувати фарби на основі свинцю, так само як і його присутність в них. Дотримання цих законів допоможе хоча би частково вирішити проблему цих “тихих епідемій”.

### **Захворювання, які викликаються миш'яком.**

**Арсенізм**, або отруєння миш'яком, настільки поширене й улюблене в епоху середньовіччя, на щастя в наш час - дуже рідкісна хвороба.

Солі, оксиди і пари миш'яку надзвичайно небезпечні. Препарати на основі миш'яку використовуються в якості гербіцидів для обприскування фруктів, у якості інсектицидів, отрути для щурів і в багатьох промислових процесах.

Розрізняють **гострий і хронічний арсенізм**.

Гостре отруєння, яке в основному спостерігається при суїциді або гоміциді, рідкісне, але хронічне отруєння через тривалий контакт із миш'яковим пилом, парами (як у промисловості, так і в сільському господарстві) є нерідко причиною смерті і в наші дні.

Механізм впливу на клітину ще цілком невияснений. Проте відомо, що миш'як з'єднується із сульфгідрильними групами (SH - групами). Ось чому при хронічній інтоксикації миш'як накопичується у волосі, нігтях, епідермісі і може там виявлятися. Можливо, миш'як може інактивувати ензими, які містять SH - групи і, таким чином, бути інгібітором дихальних ферментів.

Прояви арсенізму залежать від дози. Досить маленька доза в 30 мг триоксиду миш'яку може бути смертельною. Значні дози цієї сильної отрути можуть вбити протягом 1-2 годин, викликаючи в основному виражену периферійну вазодилатацію, різке зменшення об'єму циркулюючої крові і шок.

Припускають, що миш'як діє як депресор центральної нервової системи і веде до паралічу вазомоторних центрів. Якщо отруєння менш значне, то після першої доби основні морфологічні зміни виявляються в судинах, головному мозкові, шлунково-кишковому тракті і шкірі. Множинні петехії виявляються на шкірі і в серозній оболонці внутрішніх органів, що пов'язано з деструкцією базальної мембрани капілярів. Якщо хворий пережив два або три дні, у шлунку і в кишках можна спостерігати виражене повнокров'я, набряки, ділянки геморагії та осередки коагуляційного некрозу. В головному мозкові виявляється дифузна геморагічна інфільтрація, зумовлена фібриноїдним некрозом стінок капілярів, набряк. У судинах мікроциркуляторного русла формуються тромби, які можуть бути причиною інфарктів мозку.

Якщо хворий пережив 4-5 днів, у паренхіматозних органах, таких як нирки, печінка і серце, виявляється жирова дистрофія. У цих пацієнтів швидко розвивається кардіоваскулярний колапс, депресія ЦНС, які призводять до коми і смерті через декілька годин. При підгострому перебігові хвороби спостерігається блювота, безперервний профузний понос.

Клінічно для хронічного отруєння миш'яком характерний розвиток загальної слабості і м'язова слабкість. Потім появляються периферичні паралічі. Нерідко первинний діагноз пов'язаний з появою шкірних пігментних плям, характерних

для хронічної інтоксикації. Якщо встановлене джерело отруєння і воно вчасно знешкоджене, то прогноз сприятливий за умови адекватно проведеного лікування. При хронічному перебігові захворювання основні пошкодження локалізуються в шлунково-кишковому тракті, нервовій системі та шкірі. Вони трохи нагадують зміни, як при гострій формі отруєння, але менш важкі. Петехії на шкірі не настільки багато численні і менш виражені. У шлунку і тонкій кишці мають місце повнокров'я, набряк і дрібні ерозії. Пошкодження головного мозку рідкісні. Більше страждають периферійні нерви, в яких різко виражені явища демієлінізації аж до деструкції осьових циліндрів. Характерні темно-коричневі пігментації на шкірі у вигляді ізольованих елементів або плям, які зливаються між собою. На долонях і стопах розвивається гіперкератоз. У цих ділянках часто виникають епідермоїдні карциноми. У нирках і печінці морфологічні зміни подібні до тих, які спостерігаються при гострому отруєнні. В даний час увагу вчених привернули випадки раку легень і ангіосарком печінки, які розвиваються у виноградарів, бо вони мають контакт із пестицидами, які містять миш'як.

### **Хвороби, які викликаються вібрацією.**

**Вібраційна хвороба** виникає у робітників, які використовують у процесі своєї трудової діяльності вібраційну техніку: пневматичні молотки, установки для шліфовки і полірування металевих і дерев'яних виробів, для ущільнення бетону, асфальтових покриттів доріг, забивання паль тощо.

Захворювання має хронічний перебіг. У робітників виникає клінічна та морфологічна картина облітеруючого ендартеріїту. Зміни судин супроводжуються порушенням харчування тканин верхніх і нижніх кінцівок. Розвиваються контрактури пальців, деформуючий артроз, на заключному етапі - гангрена пальців кисті і стіп. У спинному мозкові відзначаються дистрофічні зміни аж до повної загибелі нейронів. У головках кісток зап'ястка, в епіфізах променевої і ліктьової кісток спостерігаються кістозні осередки розрідження і склерозу.

Хвороби, які викликаються впливом електромагнітних хвиль радіочастот.

**Електромагнітні хвилі радіочастот** знаходять широке застосування в області радіо (радіолокації, радіонавігації, радіоастрономії, радіолінійних зв'язків – радіотелефони тощо), телебачення, при проведенні фізіотерапевтичних процедур.

Розрізняють:

- мікрохвилі (МКХ), або супервисокочастотні (СВЧ) з довжиною хвилі від 1мм до 1 м; ультракороткі хвилі (УКХ), або хвилі ультрависоких частот (УВЧ) з довжиною хвилі від 1 до 10м;
- короткі хвилі (КХ), або хвилі високої частоти (ВЧ) з довжиною хвилі від 10 до 1000 м і більше.

Гострих смертельних випадків серед людей, які підпали під масивний вплив електромагнітних хвиль радіочастот, не описано.

**Хронічний вплив** електромагнітних хвиль малих інтенсивностей радіочастот різноманітних діапазонів зустрічається у промисловості, у робітників радіотелевізійних і радіорелейних станцій, у мешканців прилеглих районів. В осіб, які постраждали, відзначається ураження функції нервової, серцево-

судинної систем і статевих залоз.

Патоморфологічні зміни виявляються у синапсах і чутливих нервових волоконцях рецепторних зон шкіри внутрішніх органів. У головному мозкові порушується нейросекреторна функція нейронів гіпоталамічної області, що супроводжується стійким падінням артеріального тиску. В міокарді має місце жирова дистрофія кардіоміоцитів. У сім'яниках виникають дистрофічні зміни гермінативного епітелію аж до його некрозу. Найвиразніші клінічні та морфологічні зміни відзначаються у результаті впливу мікрохвиль (МКХ).

### **Хвороби, які викликаються впливом виробничого шуму (шумова хвороба)**

Під шумовою хворобою розуміють стійкі, необоротні морфологічні зміни в органі слуху, зумовлені впливом виробничого шуму.

При гострому надпотужному впливові шуму і звуків спостерігається загибель спірального (Кортіів) органа, розриви барабанних перетинок, кровотеча з вух.

При хронічному впливу виробничого шуму спостерігається атрофія спірального органа із заміщенням його волокнистою сполучною тканиною. Зміни в слуховому нерві можуть бути відсутніми. В суглобах слухових кісточок спостерігається тугорухомість.

### **Метеочутливість і хвороби, які викликаються впливом атмосферного тиску**

**Метеочутливість** - це реакція організму на вплив метеорологічних (погодних) чинників. Метеочутливість досить широко поширена і виникає при будь-яких, але частіше незвичних для даної людини кліматичних умовах. Погоду "відчуває" біля третини мешканців помірних широт. Особливістю цих реакцій є те, що вони виникають у значної кількості людей одночасно зі зміною метеорологічних умов або дещо випереджуючи їх. Метеочутливість давно викликала подив і навіть страх людини перед незрозумілим явищем природи. Людей, які відчують погоду, називали "живими барометрами", "буревісниками", "пророками погоди".

Уже в давнину лікарі здогадувалися про вплив погоди на організм. У тибетській медицині вказується, що "болі в суглобах посилюються у дощову погоду і в період великих вітрів". Парацельс писав: "Тому, хто вивчив вітри, блискавку і погоду, відоме походження хвороб".

Прояви метеочутливості залежать від початкового стану організму, віку, наявності якогось захворювання і його характеру, мікроклімату, в якому живе людина, і ступеня її *акліматизації* до нього. Метеочутливість частіше відзначається у людей, які мало бувають на свіжому повітрі, зайнятих розумовою працею, ведуть сидячий спосіб життя і не займаються фізкультурою. Саме в них звужені зони так званого мікрокліматичного комфорту. Для здорової людини метеорологічні коливання, як правило, не небезпечні. Проте у людей, які не відчують погоду, реакції на неї все ж виявляються, хоча часом і не усвідомлюються. Їх необхідно враховувати, наприклад, у водіїв транспорту. При різкій зміні метеоумов їм стає важче сконцентрувати увагу. Звідси може зростати число нещасних випадків. У результаті хвороб (грипу, ангіни, запалення легень, захворювань суглобів) або перевтоми опірність і резерви організму знижуються. Саме тому метеочутливість відзначається у 35-70% хворих на різні недуги. Так, погоду відчуває кожна друга людина з хворобами серцево-судинної системи.

Значні атмосферні зміни можуть викликати перенапруження і зрив механізмів адаптації. Тоді коливальні процеси в організмі - біологічні ритми спотворюються, стають хаотичними. Фізіологічну (безсимптомну) погодні реакцію можна порівняти зі спокійним озером, по якому йдуть хвилі від легенького вітру. Патологічна (хвороблива) погодна реакція представляє свого роду вегетативну “бурю” в організмі. Сприяють її розвитку порушення регуляції *вегетативної нервової системи*. Число вегетативних розладів останнім часом зростає, що пов’язано з дією несприятливих чинників сучасної цивілізації: *стресу, поспіху, гіподинамії, переїдання і недоїдання тощо*. До того ж у різних людей функціональний стан нервової системи далеко не однаковий. Це визначає той факт, що нерідко при тих самих захворюваннях відзначаються діаметрально протилежні погодні реакції: сприятливі і несприятливі. Частіше метеочутливість спостерігається в осіб зі слабким (меланхоліки) і сильним неврахованим (холерики) типом нервової системи. У людей сильного врівноваженого типу (сангвініки) метеочутливість виявляється лише при ослабленні організму.

На організм впливає як погода в цілому, так і її окремі компоненти. Коливання барометричного тиску діють двома шляхами: знижують насичення крові киснем (ефект барометричних “ям”) і механічно дратують нервові закінчення (рецептори) плеври (слизової оболонки, яка вистилає плевральну порожнину), очеревини (вистилає черевну порожнину), синовіальної оболонки суглобів, а також рецептори судин. У Європі атмосферний тиск наймінливіший у Прибалтиці, на північному заході і півночі. Саме тут понад усе відзначається метеочутливість у хворих на серцево-судинні захворювання. Вітер викликає сильне збудження нервової системи, подразнюючи рецептори шкіри.

В останні роки одержала новий напрямок у вивченні впливу метеоумов на організм так звана “синдромна метеопатологія”, яка включає симптоми метеопатій, зумовлені комбінованою дією барометричного тиску й атмосферних аномалій таких як гроза, гарячі і сухі вітри, тумани, снігопад тощо. Так, наприклад, синдром полуденного вітру у Франції; синдром південно-західного вітру у Швейцарії, синдром північних вітрів (норди), які дмуть на Апшеронському півострові (Баку), за даними різних учених, впливають на самопочуття приблизно у 75% мешканців цих районів. Вони провокують приступи стенокардії при *ішемічній хворобі* серця.

Вологість повітря відіграє роль у підтримці щільності кисню в атмосфері, впливає на тепловий обмін і потовиділення. Особливо чутливі до високої вологості хворі на *гіпертонічну хворобу* та *атеросклероз*. У більшості випадків загострення захворювань серцево-судинної системи виникає при високій відносній вологості (80-95%). У багатьох людей дощові дні накладають відбиток навіть на зовнішній вигляд, нерідко лице стає блідим. При різкій зміні температури виникають спалахи гострих респіраторних інфекційних захворювань. У січні 1780 р. в Петербурзі температура повітря підвищилася з – 44°C до + 6°C протягом однієї ночі, в результаті чого занедужало біля 40 тис. мешканців. Значне збільшення випадків гострих респіраторних захворювань відзначалося у Ташкенті в листопаді 1954 р., коли температура повітря з +4-+15°C знизилася до -21°C . До того ж дув різкий північний вітер, який підняв у

повітря маси крапель води, піску і мікробів, що знаходилися в них, у місті виникнули спалахи інфекційних захворювань. Несприятливо діє на організм і надлишок позитивних аероіонів, що спостерігається в гарячу і вологу погоду і може викликати загострення захворювань серця. В останні роки велике значення надається змінам сонячної активності і магнітного поля Землі (геомагнітні бурі). Їхня дія на організм виявляється за 1-2 дні до зміни погоди, у той час як інші метеофактори впливають безпосередньо до або під час проходження повітряних мас (циклону або антициклону). Незвична стійка погода, як правило, теж несприятливо діє на організм. У листопаді 1977 р. у Саратові тривало зберігалася тепла волога погода із сильними туманами. Це пригнічуючи діяло на психіку людей, знижувало працездатність, викликало перенапруження нервової системи.

Розрізняють три ступені метеочутливості. Легкий ступінь виявляється тільки суб'єктивним нездужанням. При вираженій метеочутливості (середнього ступеня) відзначаються чіткі об'єктивні зсуви: зміни артеріального тиску, електрокардіограми тощо. При важкому ступені метеочутливості спостерігаються різко виражені порушення, вона проявляється п'ятьма типами метеопатичних реакцій. При серцевому типі виникають болі в ділянці серця, задишка. Мозковий тип характеризується головними болями, запамороченнями, шумом і дзенькотом у голові. Змішаний тип - поєднанням серцевих і нервових порушень. При астеноневротичному типі відзначаються підвищена збуджуваність, дратливість, безсоння, змінюється артеріальний тиск. Зустрічаються люди, які не можуть чітко локалізувати прояви метеочутливості. Це невизначений тип реакції: загальна слабкість, біль і ломота в суглобах, м'язах.

Особи, які страждають важкою метеочутливістю, повинні знаходитися під спеціальним диспансерним спостереженням.

Характер і розмір пошкоджень, зумовлених **впливом атмосферного тиску**, залежить від розміру (амплітуди) відхилень атмосферного тиску і, головним чином, від швидкості його зміни.

**Декомпресійні захворювання** найчастіше виникають у водолазів (при глибоководних зануреннях), у льотчиків, робітників у кесонах (**кесонна хвороба**) в результаті насичення крові і тканин організму азотом, гелієм або іншими газами в період перебування людини в зоні високого тиску з наступним його зниженням - декомпресією. Насичення тканин організму азотом або гелієм у зоні підвищеного тиску продовжується до вирівнювання тиску цих газів у вдихуваному повітрі з їхнім тиском у тканинах. Цей процес звичайно триває декілька годин, причому різні тканини насичуються азотом або гелієм з різною швидкістю. Кров, наприклад, насичується швидше, ніж жирова тканина, але остання розчиняє азот в 5 разів краще, ніж кров та інші тканини. Насичення тканин азотом при тиску до 4 ат. з (при дотриманні правил створення підвищеного тиску) не впливає на організм несприятливо. Проте при швидкому переході із зони високого тиску в зону зниженого тиску зайвий розчинений азот не встигає виводитися через легені, внаслідок чого є перехід газів крові і тканин із розчиненого стану в газоподібний з утворенням пухирців.

Безпосередньою причиною декомпресійних захворювань є закупорка кровоносних

судин газовими пухирцями або стискування ними сусідніх тканин. Суттєве значення мають супутні чинники - важка фізична робота, охолодження організму, травми тощо.

Ознаки захворювання найчастіше з'являються протягом першої години після виходу із зони високого тиску, але нерідко і значно пізніше. Захворювання проявляється шкірною сверблячкою, болями в суглобах і м'язах. Найважчі клінічні симптоми виникають при закупорці газовими пухирцями судин мозку, легень та інших життєво важливих органів.

При ураженні судин мозку спостерігаються *запаморочення*, оглушення, *блювота*, слабкість, *непритомність*, іноді парези і *паралічі*. При ураженні судин легень виникають загродинний біль, різкий кашель. Залежно від важкості захворювання смерть може наступити або через кілька хвилин після декомпресії, або протягом від однієї доби до трьох тижнів.

При швидкому настанні смерті сильно виражене трупне задубіння. Відзначається поширена емфізема підшкірної клітковини тулуба, шиї та лиця. При пальпації шкіри відчутна крепітація (нагадує хрускіт снігу під ногами). Через наявність газу в кровоносних судинах і нерівномірному кровонаповненні судин мікроциркуляторного русла шкіра набуває мармурового вигляду. Кров, яка зібралася у венах, залишається рідкою (внаслідок гіпоксії) і має пінявий вигляд. При мікроскопічному дослідженні внутрішніх органів у судинах відзначається велика кількість пухирців повітря (газова емболія). В легенях виявляють набряк, периваскулярні крововиливи, інтерстиціальну емфізему, в печінці - жирову дистрофію. У головному і спинному мозкові є множинні дрібні ішемічні осередки сірого розм'якшення.

При тривалому впливові підвищеного атмосферного тиску в трубчастих кістках виявляють осередки розрідження з перифокальним склерозом, у суглобах – деформуючий остеоартроз.

Найефективніший метод лікування - рекомпресія, тобто підвищення тиску з наступним повільним його зниженням.

### **Радіаційне пошкодження**

**Радіація** - це енергія, подана в електромагнітних хвилях і частинках. Типи, частоти і біологічний ефект електромагнітної радіації підсумовані в таблиці 24.1. Приблизно 80% випромінювань виходить від природних джерел, включаючи космічне випромінювання, ультрафіолетове світло і природні радіонукліди, особливо газ радон. Інші 20% виникають з різних зроблених людиною джерел: джерел радіо- і мікрохвильового випромінювання, атомних електростанцій тощо. Незважаючи на те, що патологічна дія високих доз опромінення вірогідно доведена, ефект низьких доз іноді є прямо протилежним.

**Електромагнітне випромінювання** поділяється на **іонізуюче та неіонізуюче**.

До **неіонізуючого** відноситься випромінювання з великою довжиною хвилі і низькою частотою: **радіохвилі, мікрохвильове, ультрафіолетове та інфрачервоне випромінювання, видиме світло**. Це випромінювання призводить до вібрації і ротації атомів біологічних молекул. Короткохвильове випромінювання може іонізувати та вибивати електрони.

**Рентгенівське, гамма- і космічне випромінювання** відносять до **іонізуючого випромінювання**. Також існує випромінювання елементарних частинок:

альфа-, бета- або електронів, нейтронів, мюзонів і нейтрино. Енергію цих частинок вимірюють у мегаелектроновольтах (МЕВ).

**Дози іонізуючого випромінювання.** Доза іонізуючого випромінювання вимірюється в таких одиницях:

- рентген: доза іонізуючого випромінювання, при дії якого в 1 см<sup>3</sup> повітря утворюються іони, які несуть заряд в одну електростатичну одиницю;
- рад: доза випромінювання, при впливу якої 1 грам тканини поглинає 100 Ерг;
- грей (Гр): доза випромінювання, при впливу якої 1 кг тканини поглинає 1 Дж енергії;
- бер: доза випромінювання, яка має біологічний ефект, рівний дії 1 рад рентгенівського або гамма-випромінювання.
- зіверт (Зв): доза випромінювання, яка має біологічний ефект, рівний дії 1 Гр рентгенівського або гамма-випромінювання; 1 Зв дорівнює 100 бер.

**Клітинні механізми ураження випромінюваннями. Гострий ефект ураження** може варіювати від вираженого некрозу при великих дозах (>10 Гр), загибелі проліферуючих клітин при середніх дозах (від 1 до 2 Гр) до відсутності гістопатологічного ефекту при дозах, менших 0,5 Гр. При таких низьких дозах відбувається пошкодження внутрішньоклітинних структур, особливо ДНК; проте в більшості клітин активізуються адаптаційні та репаративні механізми відповіді на низькі дози радіації. У клітинах, які вижили, можуть **спостерігатися відстрочені (пізні) ефекти іонізуючого випромінювання: мутації, хромосомні аберації, генетична нестабільність.** Ці генетично пошкоджені клітини можуть стати основою виникнення злоякісних пухлин; найсильніше уражаються тканини, які швидко ростуть. Більшість пухлин індукуються іонізуючим випромінюванням потужністю понад 0,5 Гр. Гостра загибель клітин, особливо ендотеліальних, може призвести до відстроченого порушення функції органів через кілька місяців і навіть років після впливу випромінювання. Загалом, це відстрочене пошкодження виникає у результаті декількох патологічних процесів: атрофії паренхіматозних органів, ішемії в результаті ураження судин і фіброзу.

**Гострі ефекти.** Іонізуюче випромінювання може заподіяти різні типи пошкодження ДНК: утворення перехресних зв'язків у білках ДНК, перехресних зв'язків між ланцюгами ДНК, оксидацию і руйнування основ, руйнування вуглеводно-фосфатних ланцюгів, розрив одного і двох ланцюгів ДНК. Ці пошкодження можуть виникати як в результаті безпосередньої дії елементарних частинок або короткохвильового випромінювання, так і в результаті дії вільних радикалів і розчинних речовин, які утворюються при перекісному окисненні ліпідів.

Гострі порушення в генетичному апараті клітин відбуваються навіть при дії невеличких доз (менше 0,5 Гр). До таких пошкоджень відносяться підвищена експресія *c-fos*, *c-jun* і *c-myc* протоонкогенів, індукція цитокінів, таких як фактор некрозу пухлини (TNF), і активація антиоксидантних захисних ферментів, наприклад, супероксиду дисмутази. Вільні радикали, які утворюються безпосередньо або опосередковано під дією іонізуючого випромінювання, можуть призводити до розвитку “окисного стресу”, що спричиняє активацію транскрипції деяких речовин, які посилюють синтез

різних білків. Пошкодження ДНК само по собі викликає посилений синтез білків, які беруть участь у репарації ДНК, припинення поділу клітини та апоптоз. Як відомо, ген супресії пухлин p53 активується при різних видах пошкодження ДНК: його білковий продукт переходить в активовану форму в результаті посттрансляційної трансформації. Під його впливом зупиняється клітинний цикл, активується репарація ДНК, а при неможливості відновлення цілісності ДНК запускається механізм апоптозу.

**Фіброз.** Важливим пізнім ускладненням при впливу іонізуючого випромінювання, в основному в дозах, застосованих для радіотерапії пухлин, є заміщення нормальної паренхіматозної тканини фіброзною, що призводить до рубцювання органа і порушення його функції. Ці фіброзні зміни можуть розвиватися як в результаті гострого некрозу клітин в органах із неповною регенерацією, так і в результаті ішемічного пошкодження внаслідок ураження кровоносних судин. До того ж в молочній залозі і легенях при опроміненні виділяються шкідливі цитокіни і фактори росту, які сприяють склерозуванню і зберігаються протягом декількох тижнів після опромінення.

**Канцерогенез.** В результаті впливу іонізуючого випромінювання підвищується ризик захворювання на різні злоякісні пухлини, особливо рак шкіри, лейкемію, остеогенні саркоми і рак легень. Захворювання найчастіше розвивається через 10-20 років після опромінення. Так у японців, які вижили після атомного бомбардування Хіросіми і Нагасакі, спостерігалася підвищена захворюваність на всі види лейкемій, крім хронічної лімфоцитарної лейкемії. У дітей спостерігалася підвищена захворюваність на рак молочної і щитовидної залози і в меншому ступені – на рак органів ШКТ і сечовиведення.

Механізм, відповідальний за пізній канцерогенез, вивчений ще недостатньо добре. Великий латентний період між впливом випромінювання і розвитком раку деякі вчені пояснюють виникненням так званої *індукованої генетичної нестабільності*. Кількісний аналіз мutowаних генів в опромінених клітинах показав, що патологічні гени можуть передаватися в популяції клітин протягом декількох поколінь.

**Клінічні прояви опромінення.**

**Гостре опромінення всього тіла.** Опромінення всього тіла потенційно летальне; клінічні прояви залежать від дози і описуються як *гострий радіаційний синдром* або *радіаційна хвороба*. При вивченні катастроф на атомних станціях і атомному бомбардуванні в Японії встановлено, що для людини доза рентгенівських або гамма-променів, при впливі яких протягом 60 днів гине 50% опромінених, складає 2,5-4,0 Гр (250-400 Рад). Залежно від отриманої дози можуть розвинути 4 синдроми: субклінічний або продромальний, гематопоетичний, гастроінтестинальний або синдром ураження центральної нервової системи. Гострі симптоми відображають пошкодження високочутливих і швидкопроліферуючих тканин організму, таких як кістковий мозок та епітелій шлунково-кишкового тракту. Якщо хворий виживає, то некротичні та апоптотичні клітини заміщаються новими, а при неможливості регенерації - сполучною тканиною.

**Променева терапія.** Зовнішнє опромінення використовується для радіотерапії злоякісних пухлин у дозах від 40 до 70 Гр (4000-7000 Рад), при цьому



проводять захист навколишніх тканин. Навіть при проведенні місцевого опромінення, особливо легень і живота, може розвинутися гостра радіаційна хвороба. Під впливом опромінення пухлинна тканина може різко стиснутися, що призводить до виникнення болю і/або компресії навколишніх тканин. У результаті променевої терапії у хворих може розвиватися безплідність, вторинні злоякісні пухлини, пізні ускладнення.

**Порушення росту і розвитку.** Ембріон і дитячий організм дуже чутливі до іонізуючого випромінювання. Найбільша чутливість спостерігається в наступних 4 фазах розвитку:

1. **Імплантація ембріона.** При опроміненні організму матері перед імплантацією ембріон гине.
2. **Критичні фази ембріогенезу.** При опроміненні організму матері навіть з діагностичною метою з моменту імплантації до 9 тижня вагітності спостерігається велика кількість різних порушень розвитку, які в більшості випадків є летальними. В цей період спостерігається найбільша сприйнятливність не тільки до опромінення, але й інших тератогенних чинників.
3. **Фетальний період.** З 9 тижня до кінця вагітності вплив іонізуючої радіації призводить до порушення розвитку ЦНС і репродуктивних органів. Це проявляється відставанням у нервово-психічному розвитку дітей. Також підвищується ризик захворювання у дитячому віці на лейкемії і пухлини нервової тканини.
4. **Постнатальний період.** При опроміненні у дитячому віці спостерігається порушення росту і диференціювання кісткової тканини. Також може порушуватися розвиток нервової системи, очей і зубів.

**Природжені мутації.** На мухах *Drosophila* і мишах було доведено, що мутації, які виникають під дією іонізуючого випромінювання, можуть передаватися спадково. Незважаючи на те, що хромосомні аберації в клітинах крові знаходять і у людей, які вижили після атомного бомбардування, і у працівників атомних електростанцій, у їхніх нащадків таких змін не знаходять. Генетики вважають, що деякі рецесивні мутації все таки можуть передаватися нащадкам і накопичуватися в людській популяції. Проте чіткої залежності між кількістю мутацій в гермінативних клітинах людини і отриманою дозою не виявлено.

**Відстрочені прояви опромінення.** Через кілька місяців або років можуть виникати пізні ускладнення (канцерогенез був розглянутий вище). У результаті таких ускладнень може порушуватися нормальна функція життєво важливих органів: легень, серця, нирок, ЦНС. Також може розвиватися безплідність як у чоловіків, так і у жінок. Може порушуватися зір внаслідок розвитку катаракти, іноді спостерігається кишкова непрохідність в результаті розростання сполучної тканини в кишках. Фіброзні стриктури та хронічні виразки можуть спостерігатися на шкірі, в шлунково-кишковому тракті, сечовому міхурі, піхві. Хронічні порушення в дрібних судинах і зайве утворення сполучної тканини можуть ускладнювати різні хірургічні втручання. Часто порушується загоєння ран, в них розвивається інфекційні процеси. Найчастіше пошкоджуються:

**Кровоносні судини.** Після початкової запальної реакції, яка супроводжувалася некрозом ендотеліальних клітин, у кровоносних судинах в опроміненій ділянці розвивається підендотеліальний фіброз, фіброз м'язової оболонки, руйнування

внутрішньої еластичної мембрани, значне звуження просвіту судини. Капіляри можуть тромбуватися, облітеруватися або, навпаки, розширюватися (ектазія капілярів). В органах, які кровопостачаються через уражені судини, спостерігаються ішемічні пошкодження, атрофія і фіброз.

**Шкіра.** Волосяні фолікули та епідерміс найчутливіші до впливу іонізуючої радіації. Часто спостерігається десквамация епідермісу, вогнища її заміщуються атрофованим епідермісом з гіперкератозом, гіпер- або гіпопигментацією. Судини можуть ставати тонкими і розширюватися, вони часто оточені щільними пучками колагенових волокон. Спостерігається порушення загоєння ран, підвищена чутливість до інфекцій і утворення виразок. Ці зміни називаються **контактним дерматитом**. Як вже було сказано, рак шкіри, особливо базальноклітинний та плоскоклітинний, може розвиватися через 20 і більше років після опромінення.

**Серце.** Серце і перикард часто пошкоджуються в результаті проведення радіотерапії в зоні грудної клітини при лімфомах, раку легень і молочної залози. Фіброз перикарда призводить до розвитку констриктивного перикардиту. Рідше в результаті пошкодження коронарних артерій розвивається ішемія міокарда і, як наслідок, кардіосклероз.

**Легені.** Легені легко пошкоджуються іонізуючим випромінюванням. Часто розвивається гостра легенева недостатність, у більш пізні терміни - радіаційний пневмоніт. В них розвивається як внутрішньоальвеолярний, так й інтерстиціальний фіброз. Ризик виникнення раку легень набагато вищий в осіб, які палять, тому що спостерігається синергічна дія цих двох чинників в канцерогенезі. У цигарковому димі, крім канцерогенних речовин, виявляється два радіонукліди:  $Pb^{210}$  і  $Po^{210}$ . Іноді у шахтах виявляють  $Ra^{222}$ . У цих шахтарів часто спостерігається мутація (гуанін ® тимідин) у кодоні 249 в гену-супресору пухлин p53.

**Нирки та сечовий міхур.** Нирки мають середню сприйнятливість до радіаційного пошкодження. Поступово в них розвивається перитубулярний некроз, пошкодження судин, гіалінізація клубочків, що призводить до гіпертензії та атрофії нирок. В сечовому міхурі може спостерігатися гострий некроз епітелію, потім розвивається підслизовий фіброз, контрактири, кровотечі і утворення виразок.

**Шлунково-кишковий тракт.** У результаті впливу іонізуючого випромінювання можуть розвиватися езофагіт, ентерит, коліт, проктит. Вони поєднуються з ексфоціацією епітелію, підвищеною сприйнятливістю до інфекцій, порушенням всмоктування електролітів і рідини. В результаті пошкодження судин виникає ішемія, утворення виразок та атрофія слизової оболонки. В результаті фіброзу можуть розвинути стриктури, які призводять до непрохідності кишків.

**Молочна залоза.** Навіть діагностичні променеві дослідження грудної клітки можуть призводити до збільшення ризику розвитку раку молочної залози. Радіотерапія раку молочної залози призводить до розвитку вираженої фіброзної реакції з високим поліморфізмом епітеліальних клітин.

**Яєчники і яєчка.** Сперматогенні клітини дуже чутливі до опромінення; навіть невеличкі дози можуть призводити до порушення мейозу і безплідності. В результаті склерозу кровоносних судин спостерігається фіброз сім'яних

канальців, при цьому клітини Сертолі та інтерстиціальні клітини Лейдига не пошкоджуються. Фолікули в яєчнику швидко руйнуються.

**Очі та нервова система.** Кристалик нестійкий до дії іонізуючого випромінювання, в ньому часто розвивається катаракта. Нерідко пошкоджуються судини сітківки та циліарного тіла. У головному мозкові можуть розвиватися вогнища некрозу і демієлінізації нервових волокон. В результаті опромінення спинного мозку в ньому виникає склероз кровоносних судин, що призводить до некрозу клітин, демієлінізації волокон і, як наслідок, параплегії. Цей процес називається *поперечним мієлітом*.

**Ультрафіолетове випромінювання.** Сонячне світло містить випромінювання з довжиною хвилі від 200 до 4000 нм, включаючи ультрафіолетове, видиме та інфрачервоне. Ультрафіолетове випромінювання залежно від довжини хвилі ділиться на три типи - УФ-А, УФ-В і УФ-С. Ультрафіолетове випромінювання складає від 3 до 5% від усього потоку сонячного світла, яке проникає до поверхні землі. Озоновий шар Землі відіграє дуже важливу роль, тому що він цілком поглинає УФ-С і частково - УФ-В. Також захисну роль від ультрафіолетового випромінювання відіграють звичайне скло, яке цілком поглинає УФ-В, але пропускає УФ-А. Ультрафіолетове випромінювання має два основних типи впливу: прискорює старіння шкіри і збільшує ризик захворювання на рак шкіри.

Гострі зміни при впливі УФ-А й УФ-В реверсивні (оборотні) і швидко зникають. До них відносяться еритема, пігментація і пошкодження клітин Лангерганса та кератиноцитів у шкірі. При цьому механізми та медіатори, які беруть участь у процесі, відрізняються залежно від типу випромінювання. Залежно від тривалості впливу, еритема, набряк і гостре запалення виникають в результаті виділення гістаміну з тучних клітин у дермі і синтезу метаболітів арахідонової кислоти. Під дією УФ-В виділяється також інтерлейкін-1. При впливі УФ-А відбувається швидке тимчасове потемніння меланіну в результаті його окислювання, що найбільше виражено у людей з темною шкірою. Загар під впливом УФ-А і УФ-В виникає із-за збільшення кількості меланоцитів, подовження і поширення їхніх відростків та передачі меланіну кератиноцитам. Загар визначає стійкість шкіри до УФ-В і частково до УФ-А. І УФ-А, і УФ-В призводить до руйнування клітин Лангерганса, і, як наслідок, порушення імунних процесів у шкірі. УФ-В викликає апоптоз кератиноцитів, при цьому в епідермісі виникають “клітини сонячних опіків”, які не містять кератину.

Повторний вплив ультрафіолетового випромінювання призводить до появи у шкірі ознак старіння (зморщування, сонячний еластоз, нерівномірна пігментація). На відміну від іонізуючого випромінювання, яке активує колагенізацію тканини, ультрафіолетове випромінювання призводить до руйнування еластину і колагену, результатом чого є утворення зморщок і зниження пружності шкіри. Ці зміни є зворотними. Причиною цього процесу є підвищення активності гена еластину і синтезу металопротеаз, які руйнують колаген. У результаті відбувається ферментне руйнування колагену І типу.

Пошкодження шкіри при впливі УФ-В відбувається у результаті утворення активних речовин, які містять кисень, і пошкодження природних пігментів, наприклад, меланіну. Також ультрафіолетове випромінювання призводить до

пошкодження ДНК, яке проявляється у вигляді утворення піримідинових димерів між сусідніми піримідиновими основами в одній і тій же нитці ДНК. Також можуть утворюватися піримідин-піримідон-(6-4)-фосфопродукти, розриви однієї з ниток ДНК, перехресні зв'язки у білках ДНК. При вивченні генетичного апарата клітин раку шкіри часто знаходять ті самі зміни в гені p53: заміну Ц на Т або ЦЦ на ТТ. Ці спостереження підтверджують роль ультрафіолетового випромінювання у розвитку раку шкіри.

**Електромагнітні поля.** Неіонізуючі електромагнітні поля можуть мати частоти від 1 Гц до 100 Гц (мікрохвильове випромінювання радарів). Є докази того, що вплив сильного поля частотою всього 50-60 Гц підвищує ризик виникнення лейкемій у дітей. Є повідомлення про підвищену частоту виникнення лейкемій і пухлин головного мозку в електриків, які обслуговують високовольтні лінії електропередачі. Однак, при різноманітних експериментах на тваринах дані факти доведені не були.

### ***Питання для самоконтролю:***

1. Назвати основні «пневмоконіози».
2. Легеневий антракоз визначення.
3. Назвати основні форми антракозу.
4. Охарактеризувати поняття прогресуючий масивний фіброз (ПМФ).
5. Що таке силікоз, та його патогенез.
6. Патологічна анатомія силікозу.
7. Азбестоз, етіологія та патогенез.
8. Бериліоз та його види, етіологія, патогенез.
9. Назвати професійні захворювання, які викликаються промисловими хімічними виробничими отрутами.

## **ВИЗНАЧЕННЯ ПОНЯТТЯ ПАТОМОРФОЗ. ПІДГОТОВКА ТА ПРОВЕДЕННЯ ЗАСІДАННЯ ЛІКУВАЛЬНО-КОНТРОЛЬНОЇ КОМІСІЇ, КЛІНІКО-АНАТОМІЧНОЇ КОНФЕРЕНЦІЇ. РІШЕННЯ ЗАДАЧ З КЛІНІКО-АНАТОМІЧНОГО АНАЛІЗУ.**

**Актуальність:** Середовище, в якому проживає людина надзвичайно мінливе, що пов'язане із зміною екології, технічно-інформаційного оснащення; вживанням продуктів ГМО і інших факторів впливу, які необхідно враховувати у випадках позитивних чи негативних змін в перебігу захворювань.

Під патоморфозом треба розуміти стійкі і суттєві зміни проявів хвороби, які відбулися під впливом різних факторів зовнішнього та внутрішнього середовища.

В 1956 р. W.Doerg визначив деякі межі і форми патоморфоза. Він виділяв: 1) природний патоморфоз, тобто спонтанні зміни картини хвороби, які виникли внаслідок змін як зовнішніх (зміни екології людини), так і внутрішніх (зміни конституції людини) причин хвороби; 2) індукований, чи терапевтичний патоморфоз, тобто зміни хвороби, що виникли внаслідок лікування.

Терапевтичному патоморфозу стали приділяти особливу увагу: при цьому підкреслювалась одна важлива його особливість – він не закріплений генетично в спадковому коді, тому можлива реверсія хвороби, тобто повернення її до класичних

форм і проявам після ліквідації лікувального фактора (Я.Л.Рапопорт, 1976).

Останнім часом патоморфозом почали називати з одного боку: зміни «панорами хвороби», тобто «зміни захворюваності та смертності великих популяцій». З іншого – стійкі, суттєві і стандартні зміни картини визначеної хвороби (клінічних проявів, морфології), які відбулися під впливом різних факторів середовища.

Таким чином, патоморфоз розуміють тепер в широкому і у вузькому смислі, при цьому патоморфоз у вузькому смислі – це мінливість визначеної хвороби, він має найбільше значення для клініциста і патологоанатома. Чітке відмежування цього поняття дозволило вважати патоморфозом нозоморфоз як в широкому (панорама хвороб), так і у вузькому (конкретне захворювання) смислі (В.В.Серов, 1979).

В умовах бурхливого розвитку людської спільноти за історично короткий термін змінилась демографічна ситуація – сповільнилась зміна поколінь, змінився приріст населення, збільшилась тривалість життя.

Найбільш вивчені причини патоморфоза інфекційних хвороб, пухлинних захворювань.

Розділити індукований та природній патоморфоз не завжди можливо.

«Специфіка» патоморфоза тої чи іншої хвороби визначається особливостями факторів як епідеміологічного, так і терапевтичного характеру.

Для перспективного вивчення проблеми важливі знання комплексу загальних та окремих причин, зумовлюючих патоморфоз, особливостей та питому вагу кожної з цих причин і їх взаємовідносин.

Необхідно це для адекватної корекції та профілактики негативних впливів.

Як відомо, патологоанатомічна служба здійснює контроль за якістю лікувально-профілактичної роботи лікувальних закладів шляхом організації роботи лікарсько-контрольних комісій (ЛКК).

Клініко-патологоанатомічна конференція (КАК) є одним з основних методів науково-практичної діяльності лікувального колективу. Вона відіграє найважливішу роль в покращенні діагностичної та лікувальної роботи в медичних закладах.

ЛКК організується у всіх лікарнях. Вона призначена для всебічного і кваліфікованого з'ясування обставин та особливостей перебігу захворювань, безпосередніх причини та механізму настання смерті, недоліків надання медичної допомоги хворим, які померли в даному лікувальному закладі, чи в поліклініці.

Відповідальним за організацію та стан роботи комісії є головний лікар закладу, щорічним наказом якого визначається склад комісії. Головою комісії призначається начмед, постійними членами (3-5 чоловік): головні медичні спеціалісти, завідувачі відділеннями, начальник патологоанатомічного бюро, лікар-ординатор в якості секретаря. Запрошується лікар патологоанатом, який робив розтин. Лікуючі лікарі не запрошуються. Засідання ЛКК – один раз на місяць. ЛКК виявляє всі помилки, недоліки допущені при обстеженні хворого, при встановленні діагнозу та при лікуванні. До завдання ЛКК входять:

а) систематичний контроль за повнотою клінічного і всіх видів обстеження хворих, за правильністю та своєчасністю їх лікування, особливо оперативного;

б) виявлення дефектів роботи всіх відділень та кабінетів;

в) вибіркове вивчення і перевірки скарг, що поступають;

г) контроль за лікувальним харчуванням;

д) контроль за своєчасністю консультацій;

є) контроль за впровадженням сучасних методів діагностики та лікування.

Отже, ЛКК шляхом аналізу діяльності лікарів та їх помилок, проводить заходи по їх усуненню, сприяє підвищенню кваліфікації лікарів.

КАК – передбачає всебічний і об’єктивний аналіз клінічних морфологічних матеріалів із з’ясуванням причин помилок у термінах госпіталізації, діагностиці і лікуванні та у виявленні прогалин в організації обслуговування населення.

На КАК розглядаються всі випадки смерті хворих, які мають науковий і практичний інтерес.

Підлягають обговоренню:

- хвороби, які рідко зустрічаються;
- ятрогенії;
- інтра- і післяопераційна смертність;
- смерті породіль і дітей;
- смерті від апендициту, кил, пневмоній та інфекційних хвороб;
- випадки, які не з’ясовані після розтину;
- помилки в діагностиці;
- запізнена правильна діагностика;

На КАК обговорюється річний звіт начальника патанатомічного бюро.

КАК проводиться по плану один раз на місяць. Вони проводяться на рівні відділення, лікарні, району та області.

Підготовку здійснює начмед лікарні та начальник патолого-анатомічного бюро. Призначається: голова КАК – начмед або найбільш кваліфіковані спеціалісти даного фаху, 2 секретарі та опонент. Запрошуються кваліфіковані спеціалісти із обласного управління охорони здоров’я чи наукового закладу. Обов’язково повинні бути присутні всі лікарі закладу, поліклініки та інших лікарень, де лікувався хворий.

Протокол засідання ведеться в окремому журналі.

Першими доповідають лікуючий лікар та патологоанатом. Виступи з детальним аналізом всіх даних карти стаціонарного хворого та протоколу розтину.

Опонент у своїй доповіді висвітлює:

- аналіз історії хвороби
- якість медичної документації
- обґрунтованість дослідження, їх якість
- аналіз причин помилок лікарів.

Обов’язково доповідає про стан питання в періодичній науковій літературі (огляд).

Після виступу опонента випадок обговорюється учасниками конференції. Завершується КАК виступом головуючого, який підсумовує дискусію і приймає рішення. Визначається категорія помилок лікарів. Підтверджується чи відхиляється патологоанатомічний діагноз шляхом голосування всіх учасників.

Діагноз патанатома може бути відхилений, якщо більшість учасників КАК з ним не погоджуються. Доброзичливе обговорення помилок дає лише користь лікарям лікувального закладу, а в кінцевому результаті і хворим.

**МЕТА ЗАНЯТТЯ** – засвоїти основні положення проведення ЛКК та КАК.

Навчити основних правил та принципів організації проведення їх.

**Вміти:**

Конкретні цілі	Початковий рівень
1. Знати, що таке патоморфоз природній та терапевтичний	Визначається при ознайомленні з Додатком К до наказу № 81 МОЗ України та з Додатком Н вказаного Наказу (про організацію та порядок роботи ЛКК)
2. Необхідність врахування терапевтичного патоморфозу у конкретних випадках	
3. Засвоїти порядок формування та роботи ЛКК	
4. Розуміти завдання та організацію роботи клініко-патанатомічних конференцій	
5. Знати, хто має право відмінити діагноз патанатома	

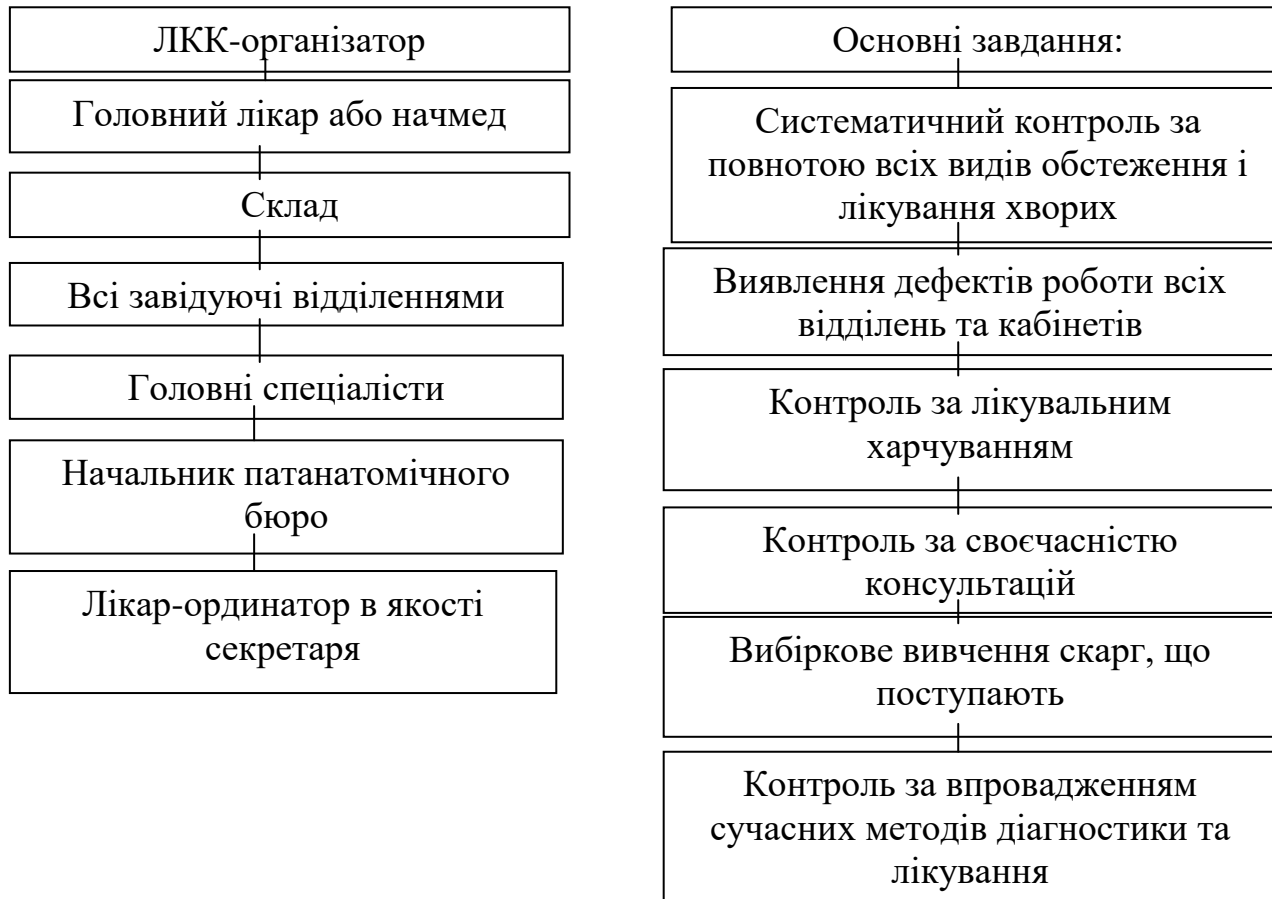
Для виявлення, чи відповідає початковий рівень знань-умінь пропонуються Додатки до наказу № 81 МОЗ України за шифрами К та Н.

**Теоретичні питання, на основі яких можливе виконання  
цільових видів діяльності**

1. Визначення патоморфозу в широкому та вузькому смислі слова.
2. Яке основне призначення ЛКК.
3. Хто організовує роботу та склад ЛКК?
4. Основні завдання КАК.
5. Які випадки розтину виносяться для дискусії на КАК?
6. Пригадайте категорії помилок лікуючих лікарів, які визначаються на КАК.

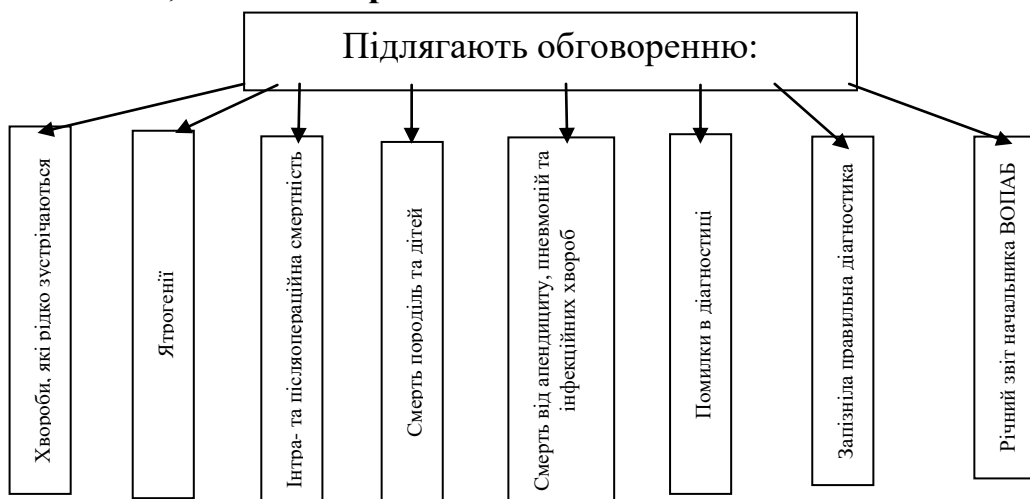**ГРАФ ЛОГІЧНОЇ СТРУКТУРИ**

**теми практичного заняття: «Підготовка та проведення засідання ЛКК»**



**ГРАФ ЛОГІЧНОЇ СТРУКТУРИ**

тематики, яка обговорюється на клініко-патанатомічних конференціях:





### **Короткі методичні вказівки до роботи на практичному занятті:**

Самостійно студент повинен вивчити додатки К і Н до Наказу МОЗ України № 81. Знати питання про організацію та роботу ЛКК та КАК.

Звернути увагу на основні завдання ЛКК і КАК та їх цілі. Засвоїти поняття патоморфоз у широкому та вузькому смислі слова.

За вибором викладача вирішити задачу з клініко-анатомічного аналізу.

### **Рекомендована література**

#### **Література:**

Основна (базова)

13. Основи патології за Роббінсом і Кумаром: 11-е видання / Віней Кумар, Абул К. Аббас, Джон К. Астер, Андреа Т. Дейруп, Абгіджит Дас/ наукові редактори перекладу Ірина Сорокіна, Сергій Гичка, Ігор Давиденко. – 2023. – 856 с.
14. Патоморфологія: нац. підруч. /В.Д. Марковський, В.О. Туманський, І.В. Сорокіна та ін.; за ред. В.Д. Марковського, В.О. Туманського. – К.: ВСВ «Медицина», 2015. – 936 с., кольор. вид. ISBN 978-617-505-450-5
15. Основи патології за Роббінсом : пер. 10-го англ. вид. : у 2 т. Т. 1 / Віней Кумар, Абул К. Аббас, Джон К. Астер. ; наук. ред. пер. проф.: І. Сорокіна, С. Гичка, І. Давиденко. — К. : ВСВ «Медицина», 2019. - XII, 420 с.
16. Основи патології за Роббінсом : пер. 10-го англ. вид. : у 2 т. Т. 2 / Віней Кумар, Абул К. Аббас, Джон К. Астер. ; наук. ред. пер. проф.: І. Сорокіна, С. Гичка, І. Давиденко. — К. : ВСВ «Медицина», 2020. - XII, 532 с.
17. Патоморфологія. Загальна патоморфологія: навчальний посібник / Я. Я. Боднар та ін. Вінниця: Нова книга, 2020. 248 с.
18. Патоморфологія. Спеціальна патоморфологія: навчальний посібник / Я. Я. Боднар та ін. Вінниця: Нова книга, 2021. 528 с.
19. Загальні правила проведення патологоанатомічних розтинів померлих і прижиттєвих патоморфологічних досліджень операційного і біопсійного матеріалів. Методичні рекомендації. Укладачі: С.Г. Гичка, В.А. Діброва, М.М. Багрій, П.В. Кузик, В.П. Бурлаченко, Л.М. Захарцева, К.М. Шатрова, В.І. Заріцька, В.Г. Максименко. Виробничо-практичне видання. Національний медичний університет імені О.О. Богомольця, Івано-Франківський національний медичний університет, Національна медична академія післядипломної освіти імені П.Л. Шупика, КУ «Одеське обласне патологоанатомічне бюро», КУ «Запорізьке обласне патологоанатомічне бюро» Запорізької обласної ради. Київ. 2017. 57 с.
20. Організація роботи закладів і підрозділів патологоанатомічної служби України. Методичні рекомендації. Укладачі: В.А. Діброва, С.Г. Гичка, П.В. Кузик, М.М. Багрій, В.П. Бурлаченко, Б.Й. Рібун, І.І. Сидоренко, П.П. Снісаревський. Виробничо-практичне видання. Національний медичний університет імені О.О. Богомольця, Івано-Франківський національний медичний університет, КУ «Одеське обласне патологоанатомічне бюро», КЗ ЛОР «Львівське обласне патологоанатомічне бюро», КЗ КОР «Київська обласна клінічна лікарня». Київ. 2017. 50 с.
21. Kumar, V., Abbas, A. K., & Aster, J. C. (2017). Robbins Basic Pathology (10th ed.). Elsevier - Health Sciences Division.
22. David J Dabbs. Diagnostic Immunohistochemistry. Theranostic and Genomic Applications: 6th Edition. Elsevier, 2021. 1216 p.
23. Quick Reference Handbook for Surgical Pathologists Second Edition / Natasha Rekhtman, Marina K Baine, Justin A. Bishop – Switzerland: Springer – 2019 – 211p.
24. Debra G.B. Leonard. Molecular Pathology in Clinical Practice: 2th Edition, illustrated. Springer International Publishing, 2019. 1001 p.

#### **Допоміжна література:**

11. The Royal College of Pathologists «The Journey of a biopsy», 2018. <https://youtu.be/wW8cNMIiVQ>

12. Robbins Essential Pathology, 2020 - 352 p.
13. Become a histopathologist, RCPATH, 2018. [https://youtu.be/ bjPorcfFOU](https://youtu.be/bjPorcfFOU)
14. Diagnostic Immunohistochemistry - Theranostic and Genomic Applications, David J. Dabbs, ELSEVIER 2019 ISBN: 978-0-323-47732-1
15. Quick Reference Handbook for Surgical Pathologists Second Edition, Natasha Rekhtman, Springer 2019, ISBN 978-3-319-97507-8
16. Основи діагностики, лікування та профілактики захворювань кістково-м'язової системи та сполучної тканини. Модуль 2. Ч 1: навчальний посібник до практичних занять з внутрішньої медицини для студентів 5 курсу медичних факультетів / В. А. Візір, А. С. Садомов, С. Г. Шолох, О. В. Гончаров, О. В. Насоненко. - Запоріжжя : ЗДМУ, 2019. - 193 с.
17. Основи діагностики, лікування та профілактики захворювань кістково-м'язової системи та сполучної тканини. Модуль 2. Ч 2: Навчально-методичний посібник для аудиторної і позааудиторної роботи студентів 5 курсу / В. А. Візір, В.В. Буряк , С.Г. Шолох, І.В. Заїка, Г.В. Полякова.- Запоріжжя, ЗДМУ, 2017. - 121 стор.
18. Wichmann D. Autopsy Findings and Venous Thromboembolism in Patients With COVID- 19 / D. Wichmann, J.Sperhake, M. Litgehetmann et al. // Annals org. published. - 2020;0: 5 <https://doi.org/10.7326/M20-2003>.
19. World Health Organization Classification of Tumors 5th Edition Volume 25 / IARC - Canada: Elsevier – 2019.
20. І. В. Сорокіна Pathomorphology : підручник / [І. В. Сорокіна, В. Д. Марковський, Д. І. Галата та ін.]. - Київ : Медицина, 2019.

#### **Інформаційні ресурси:**

10. Електронна адреса сайту університету: <http://vnm.edu.ua>
11. Електронна адреса сайту бібліотеки університету: <http://library.vnm.edu.ua>
12. Всесвітня організація охорони здоров'я <http://www.who.int/en/>
13. Центр тестування <https://www.testcentr.org.ua/uk/>
14. МОЗ України <https://moz.gov.ua/>
15. <http://www.webpathology.com/>
16. <https://www.geisingermedicallabs.com/lab/resources.shtml>
17. <https://www.rcpath.org/>
18. <https://www.cap.org/>
- <https://www.nccn.org/>